FACULTÉ DE MÉDECINE DE PARIS

N° 281.

9.

THÈSE

POUR

LE DOCTORAT EN MÉDECINE

Présentée et soutenue le 29 *novembre* 1870,

PAR P. DÉCHERY,

Né à Montluçon (Allier),

LAURÉAT (TER) DE L'ÉCOLE DE MÉDECINE DE CLERMONT-FERRAND,
EX-PROSECTEUR D'ANATOMIE A LA MÊME ÉCOLE,
EX-INTERNE LAURÉAT (BIS) DE L'HOTEL-DIEU DE LA MÊME VILLE,
ANCIEN EXTERNE DES HOPITAUX DE PARIS,
AIDE-MAJOR AU 1er BATAILLON (GARDE MOBILE) DE L'AUBE.

QUELQUES FORMES D'ATROPHIE ET DE PARALYSIE GLOSSO-LARYNGÉES D'ORIGINE BULBAIRE.

Le Candidat répondra aux questions qui lui seront faites sur les diverses parties de l'enseignement médical.

PARIS

A. PARENT, IMPRIMEUR DE LA FACULTÉ DE MÉDECINE

31, RUE MONSIEUR-LE-PRINCE, 31

1870

FACULTÉ DE MÉDECINE DE PARIS.

Doyen, M. WURTZ.

Professeurs.	MM.
Anatomie	SAPPEY.
Physiologie	LONGET.
Physique médicale	GAVARRET.
Chimie organique et chimie minérale	WURTZ.
Histoire naturelle médicale	BAILLON.
Pathologie et thérapeutique générales	CHAUFFARD.
Pathologie médicale	AXENFELD. HARDY.
Pathologie chirurgicale	DOLBEAU. VERNEUIL.
Anatomie pathologique	VULPIAN.
Histologie	ROBIN.
Opérations et appareils	DENONVILLIERS.
Pharmacologie	REGNAULD.
Therapeutique et matière médicale	GUBLER.
Hygiène	BOUCHARDAT.
Médecine légale	TARDIEU.
Accouchements, maladies des femmes en couche et des enfants nouveau-nés	PAJOT.
Histoire de la médecine et de la chirurgie	DAREMBERG.
Pathologie comparée et expérimentale	BROWN-SÉQUARD.
	Chargé de cours.
Clinique médicale	BOUILLAUD. SÉE (G). LASEGUE. BEHIER.
Clinique chirurgicale	LAUGIER. GOSSELIN. BROCA. RICHET.
Clinique d'accouchements	DEPAUL.

Doyen honoraire, M. le Baron PAUL DUBOIS.

Professeurs honoraires :

MM. ANDRAL, le Baron J. CLOQUET, CRUVEILHIER, DUMAS et NÉLATON.

Agrégés en exercice.

MM. BAILLY.	MM. DESPLATS.	MM. JACCOUD.	MM. PAUL.
BALL.	DUPLAY.	JOULIN.	PERIER.
BLACHEZ.	FOURNIER.	LABBÉ (LÉON).	PETER.
BUCQUOY.	GRIMAUX.	LEFORT.	POLAILLON.
CORNIL.	GUYON.	LUTZ.	PROUST.
CRUVEILHIER.	ISAMBERT.	PANAS.	RAYNAUD.
DE SEYNES.			TILLAUX.

Agrégés libres chargés de cours complémentaires.

Cours clinique des maladies de la peau	MM. *N.* . .
— des maladies des enfants	ROGER.
— des maladies mentales et nerveuses	*N.* . .
— de l'ophthalmologie	TRÉLAT.
Chef des travaux anatomiques	Marc SÉE.

Examinateurs de la thèse.

MM. HARDY, *président;* DENONVILLIERS, PETER, DUPLAY.

M. LE FILLEUL, *Secrétaire.*

Par délibération du 9 décembre 1798, l'école a arrêté que les opinions émises dans les dissertations qui lui seront présentées doivent être considérées comme propres à leurs auteurs, et qu'elle n'entend leur donner aucune approbation ou improbation.

A LA MÉMOIRE

DE MON PÈRE

Regrets éternels !

A MA MÈRE

Affection et dévouement.

A TOUS MES PARENTS

A M. BOUCHET (Louis)

ex-Professeur au Collége de Montluçon.

A M. NOEL

Ingénieur du chemin de fer d'Orléans.

Faible témoignage de reconnaissance.

A M. NADEAU

Professeur au lycée de Clermont-Ferrand.

A MES AMIS.

A MES MAITRES DE CLERMONT-FERRAND

MES ANCIENS CHEFS DE SERVICE :

MM. BOURGADE, LEDRU, FLEURY, DOURIF.

A M. LE Dr BOUDANT

Professeur d'Anatomie à l'École de Médecine de Clermont-Ferrand

Son ancien Prosecteur.

A M. LE Dr GAGNON

Professeur suppléant à l'École de Médecine de Clermont-Ferrand

Affection sincère.

A MES MAITRES DE PARIS :

M. CHARCOT

Médecin de la Salpêtrière,
Professeur agrégé à la Faculté de Médecine de Paris.

(Externat 1869.)

M. JACCOUD

Médecin de Lariboisière,
Professeur agrégé de la Faculté de Médecine de Paris.

(Externat 1870.)

A MON AMI LE Dr LAFÉRON

A la mémoire

DE M. PICOT DE DAMPIERRE

Commandant du 1er bataillon de la Mobile de l'Aube,
Mort au champ d'honneur, à Bagneux, le 13 octobre 1870.

A M. MUTEL

Commandant du 1er bataillon de la Mobile de l'Aube.

INTRODUCTION

Le travail que j'ai l'honneur de présenter à mes juges est en grande partie une classification plutôt qu'une description des paralysies glosso-laryngées.

Ce travail m'a semblé utile et avoir son importance d'actualité pour deux raisons : la première, c'est que tout ce qui a été publié en fait de travail suivi sur le sujet ne contient presque rien de positif au point de vue de l'anatomie pathologique; la seconde raison, c'est que, depuis 1860, époque à laquelle M. Duchenne (de Boulogne) a fait connaître la paralysie labio-glosso-laryngée, sous le titre de : Paralysie progressive de la langue, du voile du palais et des lèvres, il a été publié sous ce nom ou sous celui de paralysie glosso-laryngée, paralysie bulbaire, etc., un assez grand nombre de faits donnés comme analogues à ceux du mémoire de M. Duchenne, et qui, s'ils ont des ressemblances avec l'espèce morbide distincte mise en relief dans ce mémoire, en diffèrent complétement à bien des points de vue.

Mes devanciers comme thèse inaugurale sur la paralysie labio-glosso-laryngée, MM. de Bonnefoy (thèse de Paris, 1866) ; Mignard (thèse de Strasbourg, 1867), ont sous-entendu un travail important sur la question ; celui de Wachsmuth (thèse de Dorpat, 1864). Je n'en parle que d'une façon incidente, pour la raison que je considère l'observation de Wachsmuth comme un fait de paralysie bulbaire par atrophie de certains nerfs du bulbe, essentiellement différent des faits de paralysies labio-glosso-laryngée. Ce fait doit rentrer dans l'histoire de l'atrophie des nerfs bulbaires et la paralysie bulbaire en gé-

néral, et non dans le cas particulier de la paralysie glosso-laryngée qui forme une maladie complétement à part et distincte.

A côté de chaque forme de paralysie glosso-laryngée que j'établis, je place les faits qui m'ont servi à ce classement ; je ne les cite pas tous complétement, pour ne pas faire double emploi, la bibliographie que je donne aussi complète que possible, renfermant tous les cas publiés jusqu'à ce jour.

La longueur de mon travail m'empêche de parler assez longuement des paralysies glosso-laryngées symptomatiques, et surtout de celles qui surviennent dans le cours ou à la fin de certaines maladies, chapitre très-intéressant que je suis obligé de négliger; je demande à cet égard toute indulgence.

Je remercie MM. Charcot et Duchenne (de Boulogne) de l'extrême bienveillance avec laquelle ils m'ont livré les matériaux de ce travail, qui étaient en grande partie entre leurs mains.

Je remercie également mon excellent ami Labadie Lagrave, interne lauréat des hôpitaux, et M. Osborn Powel, du concours dévoué qu'ils ont bien voulu me donner pour la traduction de la littérature médicale étrangère dont j'ai eu besoin.

QUELQUES FORMES

D'ATROPHIE ET DE PARALYSIE

GLOSSO-LARYNGÉES

D'ORIGINE BULBAIRE.

DE LA

PARALYSIE ATROPHIQUE GLOSSO-LARYNGÉE, ETC.

à forme chronique,

OU ATROPHIE MUSCULAIRE BULBAIRE

Définition. — Je donne le nom de paralysie glosso-laryngée atrophique à une maladie qui est caractérisée symptomatiquement par une atrophie et une paralysie de la langue, des lèvres, du voile du palais, et de quelques muscles du larynx, par des troubles cardiaques et respiratoires; et anatomiquement, par une atrophie des cellules des noyaux des nerfs bulbaires, facial, hypoglosse, spinal et pneumogastrique.

Symptomatologie. — Je serai aussi bref que possible au point de vue du tableau clinique, attendu qu'il est à peu près semblable à celui qu'a donné M. Duchenne (de Boulogne) pour la maladie qu'il a décrite sous le nom de paralysie musculaire progressive de la langue, des lèvres et du voile du palais, en 1860. Le tableau clinique que je donne est calqué sur les observations de MM. Duménil, Clarke, Duchenne (de Boulogne) et Charcot.

Ce qui fait la caractéristique de l'atrophie musculaire bulbaire ou de la paralysie glosso-laryngée atrophique, c'est le début insidieux des symptômes, et leur marche lente et progressive.

Le plus souvent, débutant sans cause connue, la maladie s'annonce par de la difficulté dans la phonation, conséquence de l'akinésie par atrophie, ou bien paralytique des muscles de la langue. Le malade est gêné pour prononcer certaines lettres, l'*l*, le *k* en particulier, surtout les consonnes qui exigent l'élévation de la langue contre la voûte palatine.

D'autres fois, ce sont les dentales dont la prononciation est tout d'abord abolie, le *d* par exemple. L'akinésie du voile du palais s'ajoute à celle de la langue, la voix devient alors peu à peu nasonnée. Les lèvres se paralysent ou s'atrophient, et survient l'impossibilité de prononcer les labiales, les voyelles. Mais, en même temps que surviennent les modifications dans la phonation, arrivent d'autres lésions fonctionnelles, conséquence de l'impuissance motrice, soit paralytique, soit atrophique de la langue, des lèvres, du voile du palais.

Il survient en effet une dysphagie d'abord pour les liquides; le malade ne peut appliquer ses lèvres l'une contre l'autre, la salive qui, au début, s'accumulait dans la bouche, faute d'être avalée, et déterminait un crachottement continuel, s'écoule par la bouche d'abord pendant le sommeil, puis jour et nuit. L'action de siffler, de souffler, de donner un baiser, disparaissent peu à peu. Les muscles de la houppe du menton se paralysent et s'atrophient aussi assez souvent; les commissures des lèvres sont écartées, entraînées par les zygomatiques sains; l'ouverture de la bouche n'est plus qu'une fente tout à fait transversale; les mouvements de la mâchoire inférieure sont quelquefois abolis, quant à ceux de diduction par impuissance des ptérigoïdiens externes; alors la bouche reste presque toujours béante. Lorsque la maladie est déjà confirmée et assez avancée, la respiration devient gênée, surtout dans les mouve-

ments d'expiration. A cette même période, la dysphagie est telle, que la déglutition exige des efforts inouïs, le malade met tout en aide pour la faciliter; il arrive assez souvent que les aliments font fausse route et tombent dans le larynx sur les cordes vocales, et même dans la trachée; de là, des accès de suffocation atroces, et comme l'expiration est déjà gênée par la parésie du nerf vague, il se produit une expiration bruyante caractéristique dans ces accès de suffocation d'origine mécanique.

Je note dans deux ou trois cas qu'il est fait mention d'une sensation de constriction dans le pharynx.

L'aspect général de la face est tout à fait spécial à la maladie; la physionomie présente un aspect en même temps pleureur et sardonique; l'immobilité de la zone inférieure de la face contraste avec la mobilité le plus souvent conservée de la partie supérieure.

Quand on fait ouvrir la bouche du malade, on voit la langue, qui peut avoir en apparence son volume normal, immobile dans la cavité buccale derrière les dents, quand la paralysie ou l'atrophie sont très-avancées; ou bien ses mouvements ne sont que partiellement abolis, et l'on voit manquer soit ceux de propulsion en avant, soit ceux de latéralité, ou bien ceux d'élévation. La langue peut être diminuée de volume, mince, plissée dons divers sens; elle offre des vides considérables, des circonvolutions analogues à celles du cerveau; et lors même qu'elle n'est pas en apparence atrophiée, on peut y voir des mouvements et des ondulations fibrillaires quelquefois continus.

Ces mouvements fibrillaires peuvent se montrer aussi dans les lèvres. Le voile du palais est pendant, immobile ou bien se contracte lentement sous l'influence des excitations. Au laryngoscope, il a été possible de voir les cordes vocales immobiles.

J'ai dit que dans cette affection il existait des accès de suf-

focation en mangeant ; en dehors de ceux-ci, il en est d'autres qui reconnaissent des causes multiples : l'insuffisance de l'hématose, la paralysie des cordes vocales, des muscles bronchiques et du poumon, effets de la parésie du spinal et du pneumogastrique.

Au milieu de tons ces symptômes, apyrexie complète.

Souvent il y a des palpitations cardiaques, des irrégularités dans le pouls coïncidant avec son extrême fréquence, sans élévation de la température centrale. Quand ces signes s'accentuent, c'est que la fin est proche ; le malade ne tarde pas à être emporté par une syncope, à moins qu'il ne meure d'une affection intercurrente.

L'intelligence assiste malheureusement intacte à cette scène morbide. Rien d'étonnant, puisque la lésion est au bulbe, et il n'est pour rien dans les phénomènes intellectuels, apanage exclusif des cellules céphaliques corticales qui sont les cellules idéatrices.

Pour résumer, peu à peu le malade voit disparaître la faculté de parler ; il peut arriver à un mutisme complet ou à ne produire qu'un grognement inintelligible ; la déglutition lui devient complétement impossible. Dans cet état alarmant, il s'afflige et se laisse aller à pleurer. Cette tendance au déséspoir, ce sentiment de défaillance d'une personne qui assiste à sa déchéance, et dont elle a parfaitement conscience, se trouvent surtout marqués chez la femme, plus exposée que l'homme aux phénomènes affectifs.

Comme symptômes généraux, je n'ai à mentionner que l'amaigrissement par défaut de nutrition ; cet amaigrissement, cette faiblesse générale peuvent aussi tenir à l'atrophie musculaire des membres ou du tronc, conséquence de l'extension du processus morbide à la moelle.

Pour ce qui est de la contractilité électro-musculaire, elle peut être conservée s'il n'y a que paralysie ou si l'atrophie est

très-peu prononcée; à une période avancée de l'affection, elle n'existe plus.

Marche. — Essentiellement lente et progressive. Un malade de Romberg a pu vivre neuf ans.

Durée. — De plusieurs années en général.

Pronostic. — Fatalement mortel. On est averti de la fin prochaine par les palpitations, les irrégularités et la fréquence exagérée du pouls, la dyspnée plus intense. Quoique l'affection offre une marche ordinairement chronique, on devra réserver le pronostic et se tenir en garde contre la possibilité d'une aggravation presque subite des symptômes, comme je l'ai observé dans le second cas cité de M. Charcot. Cette forme de la maladie avec exaspération mérite pour cela d'être mise en relief.

Étiologie. — L'étiologie est tout à fait obscure. Comme l'atrophie musculaire progressive chronique, d'origine spinale, elle peut être héréditaire. C'est une affection de l'âge mûr et surtout de la vieillesse. On conçoit qu'elle puisse être d'origine syphilitique. M. Rodet, de Lyon, a, en effet, signalé un cas d'hémiplégie atrophique qu'il a guérie par le traitement spécifique. Alors ce serait le cas le plus heureux.

Genre de mort. — Qu'on me permette de mettre en relief la manière dont succombent les malades atteints de la forme atrophique comme de la forme non atrophique de la paralysie glosso-laryngée. Presque toujours c'est une syncope qui met fin à la vie. Le malade meurt par la paralysie du pneumogastrique. Je ferai aussi remarquer la fréquence des affections pulmonaires chez ces malades.

Anatomie pathologique. — Pour établir l'anatomie pathologique de la paralysie glosso-laryngée à forme chronique, ou

atrophie musculaire d'origine bulbaire, je ne me servirai que des faits où l'atrophie musculaire progressive était au grand complet, et présentait en même temps sa forme bulbaire et sa forme spinale. Je prends cette précaution, de peur d'être accusé de prendre des cas de paralysie glosso-laryngée non atrophique pour des faits d'atrophie musculaire d'origine bulbaire.

1853. La première nécropsie que j'aie à citer est celle de M. Cruveilhier, qu'il a fait connaître en 1853 avec l'histoire clinique du saltimbanque Lecomte. En voici le résultat pour ce qui me concerne :

Bulbe non examiné. Le tronc de l'hypoglosse, jusque dans l'épaisseur de la langue, diminué quant au volume du tiers, présentant à peine la sixième partie de la substance nerveuse.

L'orbiculaire des lèvres, les muscles de la houppe du menton ont subi l'atrophie graisseuse; les muscles de la langue presque entièrement graisseux, les extrinsèques seulement quant à la partie la plus voisine de la langue. Dans le larynx, les crico-thyroïdiens postérieurs sont aussi graisseux, ainsi que les thyro-aryténoïdiens ; les muscles du voile du palais, également atrophiés, l'étaient cependant à un moindre degré.

1859. La seconde autopsie est celle de M. Duménil, de Rouen (1859).

Bulbe ? Atrophie des racines du spinal et de l'hypoglosse des deux côtés. Les troncs des deux hypoglosses sont diminués de volume, ne contiennent presque plus de substance nerveuse, et ressemblent à des artères vides. Origine des deux faciaux saine, mais ils sont également grisâtres à partir de leue sortie du crâne. Racines des spinaux grisâtres; ces nerfs sont sains à partir du trou déchiré postérieur. Pneumogastriques sains. Les muscles auxquels se distribuent les nerfs altérés sont sains. Les fibres des muscles de la langue sont peut-être un peu pâles, surtout les muscles intrinsèques. Muscles de la face : aspect habituel.

1862. En 1862, Lockart Clarke fait une autopsie et donne les faits suivants :

Dans le bulbe, les colonnes grises, dans quelques endroits, furent réduites à deux tiers ; dans d'autres, à une moitié de leur diamètre, tandis que les cellules furent plus ou moins atrophiées.

Les racines du grand hypoglosse à travers la moelle allongée, dans quelques endroits, ne présentent que la moitié de leur grandeur naturelle, en d'autres endroits on peut à peine les distinguer. Les deux corps olivaires,

avec leur commissure transversale, sont sains; derrière eux, dans les parties centrales de la moelle, les cellules nerveuses furent frappées d'atrophie, mais légèrement.

Le noyau central des cellules nerveuses des racines supérieures du spinal ne fut pas altéré.

1863. Une autre autopsie a été faite par M. Trousseau en 1863.

Bulbe. Riche arborisation vasculaire sur le placenta du quatrième ventricule. Atrophie des racines du spinal des deux côtés ; atrophie également des racines de l'hypoglosse droit; atrophie pareille du pneumogastrique. Origines des deux faciaux aplaties, mais non altérées. Muscles de la langue, du voile du palais, du pharynx et du larynx sains.

1867. En 1867, M. Duménil donne de nouveaux faits avec autopsie qui ont paru dans la *Gazette hebdomadaire* (numéros 27, 29, 30) et dans son livre : *Atrophie musculaire graisseuse progressive* (histoire critique); Rouen, 1867. Dans ces derniers faits, il a pu constater l'atrophie des nerfs grand hypoglosse, spinal et facial, et même des pneumogastriques; dans quelques-uns de ces nouveaux faits, les muscles paralysés, surtout la langue, étaient manifestement atrophiés; dans un cas, la striation transversale avait disparu; dans un autre cas, il est dit (et je cite M. Duménil) que « le lingual inférieur et les fibres de la face dorsale de la langue, aussi bien que celles du noyau de l'organe, sont pâles et infiltrés d'une certaine quantité de graisse. Dans ces nouvelles autopsies, M. Duménil pénètre, lui aussi, dans l'étude du bulbe, et dans un cas il signale des corps amyloïdes en abondance dans la partie inférieure, disparaissant vers les olives et reparaissant plus haut dans la substance grise qui forme la paroi supérieure de l'aqueduc de Sylvius. » Dans un autre cas, il dit « que les cellules de la substance grise qui limite le calamus scriptorius sont dépourvues presque toutes de prolongements. »

Enfin Lockart Clarck, en 1867, fait un second examen nécroscopique, et précise encore davantage qu'il ne l'avait fait dans sa première autopsie les lésions des cellules nerveuses des noyaux bulbaires : « Beaucoup de cellules nerveuses, dit-il, surtout celles qui concourent à former le plancher du quatrième ventricule et le calamus scriptorius, étaient dans divers degrés de dégénérescence ; elles n'étaient pas très-réduites en grandeur, mais elles avaient perdu leur forme nette et tranchée, leur surface était raboteuse; la plupart contenaient uu grand nombre de granulations pigmentaires jaunes brunâtres, comme cela se trouve dans la dégénérescence sénile.

En 1869, mon vénéré maître, le Dr Charcot, décrit d'une façon précise l'atrophie primitive des cellules des noyaux bulbaires à propos d'une autopsie faite à la Salpêtrière.

En 1870, il fait une seconde autopsie et observe la même lésion : l'atrophie primitive des noyaux des nerfs bulbaires, hypoglosse, facial et spinal ; ce sont là les deux faits les plus complets, et qui me serviront à établir la nature de la lésion et du processus morbide. Je donne ici ces deux faits aussi détaillés que possible, je les extrais des *Archives de physiologie*, j'en donne à la fois le point de vue clinique et nécroscopique à dessein.

Ire Observation de M. Charcot.

Catherine Aubel est entrée à la Salpêtrière, dans le service de M. Charcot, au mois de juin 1865, présentant déjà à un degré très-marqué les symptômes d'une atrophie musculaire progressive, dont le début remontait alors à neuf mois environ.

Ses parents, ses frères et ses sœurs, au nombre de cinq, n'ont présenté aucune affection digne d'être notée, et tous jouissent d'une bonne santé.

D'un tempérament lymphatique, elle a eu dans son enfance des engorgements ganglionnaires; quelques ganglions ont même suppuré, et elle porte au cou de nombreuses cicatrices caractéristiques.

Elle a été réglée régulièrement depuis l'âge de 11 ans.

Son état de santé ne présente ensuite rien de particulier à signaler depuis l'âge de 28 ans, époque à laquelle elle place le début de l'affection actuelle.

Accouchée à terme, le 2 septembre 1864, d'un enfant qui s'est depuis toujours bien porté, la malade raconte que, le 6 septembre, ayant voulu se lever, cela lui a été impossible; ses jambes étaient trop faibles pour la supporter et comme paralysées.

Le 12 septembre, elle éprouve des douleurs dans les mains, et à partir de cette époque les membres supérieurs s'affaiblissent à leur tour progressivement. (*Archives de physiologie*, 1869.)

Vers le 1er octobre, « elle est prise de la langue, » selon son expression, et la parole commence à devenir très-embarrassée. La malade se rend alors à pied, tant bien que mal, à l'hôpital Saint-Antoine.

Renvoyée faute de place, elle y retourne le 11 ; mais, cette fois, les membres inférieurs étaient devenus trop faibles pour lui permettre de marcher, et elle se voit obligée de prendre une voiture.

La face est encore recouverte d'un masque très-accentué; la physionomie présente une expression singulière : tandis que le front, les sourcils et la partie supérieure des joues ont conservé leur mobilité, on remarque qu'en dehors des moments où la malade éprouve une émotion un peu vive, la partie inférieure de la face reste pour ainsi dire immobile et sans vie. Mais, lorsqu'elle rit ou pleure, les commissures labiales sont très-fortement portées en

dehors, la bouche s'ouvre très-largement, et le sillon naso-labial s'accuse d'une manière exagérée. La malade peut néanmoins fermer la bouche assez fortement, faire « la moue, » mais elle ne peut siffler, souffler, simuler l'acte de donner un baiser.

Elle paraît très-intelligente et semble comprendre parfaitement toutes les questions qu'on lui adresse; mais elle n'y répond qu'avec la plus grande difficulté et d'une manière presque inintelligible. La voix nasonne, la parole s'accompagne d'une espèce de grognement, et l'articulation de la plupart des mots se fait lentement, paisiblement, avec une gêne extrême. La parole devient un peu moins indistincte lorsque l'on ferme les narines de la malade.

La langue est petite, ratatinée, comme couverte de circonvolutions sur la face dorsale, qui est le siége de mouvements fibrillaires et vermiculaires à peu près incessants. Elle ne peut être portée en haut, vers la voûte palatine, mais elle peut-être poussée, quoique difficilement, entre les arcades dentaires ; il est presque impossible à la malade de l'allonger en pointe ou de la creuser en gouttière.

La salive s'accumule dans la bouche et s'écoule continuellement au dehors.

Le voile du palais, la luette, présentent l'aspect normal, et lorsqu'on porte une cuiller au fond de la gorge, le voile se soulève, mais à la vérité d'une manière assez lente.

Depuis quelques jours Catherine éprouve une sensation de constriction dans la région pharyngienne, sans que l'examen direct fasse découvrir aucune rougeur de la muqueuse, ni aucun gonflement des amygdales.

La déglutition est parfois difficile, et il arrive que des parcelles d'aliments pénètrent dans le larynx et déterminent des accès de suffocation, mais jamais les boissons ni les aliments ne reviennent par le nez. Les aliments solides ne s'accumulent pas non plus entre les joints et les arcades dentaires.

Les mouvements de la poitrine semblent normaux.

L'auscultation ne démontre rien de pathologique ni au cœur, ni aux poumons, et toutes les fonctions de la vie organique s'accomplissent d'une manière normale.

Depuis cette époque jusqu'au mois de février 1869, aucun changement notable ne s'est produit ; seulement, la faiblesse des membres supérieurs a toujours été en augmentant, mais l'impuissance n'était pas complète et la malade pouvait un peu remuer les doigts. La contracture des membres inférieurs a également fait des progrès, mais sans jamais être excessive, enfin l'atrophie des muscles s'accentuant de plus en plus, rendait la déformation des membres supérieurs et surtout des mains plus caractéristique encore.

L'impuissance motrice et l'atrophie n'ont également marché que fort lentement du côté de la face et de la région sus-hyoïdienne. Cependant, la difficulté de la prononciation et tous les autres phénomènes rappelant le tableau de la paralysie labio-glosso-pharyngée s'étaient aggravés sans qu'il s'y fût adjoint de troubles notables des fonctions respiratoires.

On avait remarqué que la malade s'affaiblissait et toussait depuis quelques temps, lorsque le 5 février 1869, à la visite du soir, on l'a trouvée dans un état assez grave d'asphyxie qui s'était déclaré presque subitement. Le pouls était à 136, il y avait 50 inspirations à la minute, il s'était déclaré un râle humide laryngo-trachéal qui s'entendait à une grande distance, la partie supérieure des voies respiratoires était le siége d'une accumulation considérable de mucosités que la malade ne pouvait rejeter.

Le lendemain, ces accidents paraissaient en partie dissipés; mais dès le soir ils reprenaient toute leur gravité. La malade a succombé le 11 février au soir.

Autopsie, 13 février 1869. — 1° A la face des muscles des joues et du menton, mais principalement le buccinato-labial, étaient atrophiés, pâles, jaunâtres, réduits à de minces languettes musculaires.

Les orbiculaires des paupières, le frontal, les temporaux, les masséters ne présentaient rien d'anormal.

Le facial et l'hypoglosse présentent eux eussi une teinte grisâtre analogue à celle des racines antérieures cervicales et dorsales. Cette altération dans la coloration devient surtout manifeste quand on compare ces nerfs à d'autres, tels que le lingual, par exemple, qui ont conservé leur reflet blanchâtre; on ne remarque pas de diminution de volume de ces nerfs, analogue à celle que présentent les racines antérieures. Pour les muscles de la langue, nous pourrons nous borner à répéter la description qui précède. Observons seulement que c'est surtout dans les muscles intrinsèques de l'organe que les lésions étaient le plus accentuées.

Nerfs crâniens. — Le facial et l'hypoglosse examinés à l'état frais en divers points de leur trajet, ont présenté, le dernier surtout, des lésions comparables à celles qui ont été signalées à propos des racines spinales antérieures. Seulement, le nombre des tubes nerveux restés sains y était relativement beaucoup plus grand, le lingual et la pneumogastrique ont été l'objet d'un examen spécial; ils n'ont paru offrir aucune altération.

L'examen du grand sympathique au cou et des ganglions inférieurs et supérieurs n'a fourni aucun résultat décisif.

Région du bulbe. — Coupes faites au-dessus du calamus. — A l'aide de coupes transversales faites à diverses hauteurs dans la région des olives et au-dessous, nous avons pu constater de la manière la plus nette que les

cellules des noyaux d'origine de l'hypoglosse, dans toute l'étendue de ces noyaux, sont, pour la plupart, profondément altérées, atrophiées ou même complétement détruites, cette altération rappelle exactement celle qui a été signalée à propos des cellules, des cornes antérieures de la moelle, aux régions cervicale et dorsale; nous avons pris pour point de comparaison, dans cette partie de notre étude, de très-belles coupes provenant de bulbes sains, préparées par M. L. Carke ; nous avons utilisé aussi les planches encore inédites de l'iconographie photographique de M. Duchenne (de Boulogne) relative à la structure du bulbe; or, sur des coupes de Clarke faites à un demi-centième environ au-dessus du bec du calamus scriptorius et représentant l'état normal, on pouvait compter dans le noyau de l'hypoglosse, qui dans cette région est volumineux et bien limité de toutes parts, de 40 à 50 grandes cellules tripolaires ou quatripolaires; par contre, sur des coupes provenant de cette malade et montrant la même région, on ne pouvait reconnaître que 3 ou 4, au plus, de ces cellules qui fussent à peu près intactes, les autres avaient complétement disparu pour la plupart. Quelques-unes, considérablement atrophiées, pouvaient se retrouver encore à l'aide de forts grossissements: d'autres n'étaient plus représentées que par de petites masses irrégulières, d'un jaune ocreux, brillantes et dépourvues de prolongements.

On pouvait remarquer, en outre, que les tractus délicats (probablement des prolongements des cellules) qui dans l'état normal se croisent et s'entrecroisent en mille directions dans l'intervalle des cellules, s'étaient ici complétement effacés, et l'on ne trouvait plus entre les cellules qu'une masse amorphe, finement grenue; enfin le noyau de l'hypoglosse, considéré dans son ensemble, paraissait avoir perdu ses contours arrondis; il présentait une forme ovalaire transversalement et s'était évidemment amoindri dans tous les sens.

Sur les mêmes coupes, on pouvait reconnaître immédiatement en dehors du noyau de l'hypoglosse, le petit groupe de cellules que Clarke rattache aux origines inférieures du facial; toutes ses cellules étaient saines et nous ont paru en nombre normal. Plus en dehors encore, on rencontrait le noyau d'origine du pneumogastrique. La plupart des cellules du groupe étaient intactes; un petit nombre seulement d'entre elles (7 ou 8 pour chaque noyau et pour chaque préparation), présentaient la dégénération jaune à un dégré très-prononcé, ou bien elles avaient subi une pigmentation noire très-remarquable.

Coupes pratiquées au niveau du bec du calamus. — En avant et de chaque côté du canal central, on retrouve les noyaux de l'hypoglosse, là encore les

cellules sont atrophiées ou dégénérées. En arrière, et de chaque côté du canal, on peut étudier les noyaux du spinal, ils présentent tous les deux quelques cellules qui ont subi la dégénération jaune ou la pigmentation noire, et qui sont en même temps déformées. Les autres cellules de ces noyaux sont normales.

EXPLICATION DE LA PLANCHE I (DE MA THÈSE)

(tirée des *Archives de physiologie*, t. II, p. 13).

1re OBSERVATION de M. Charcot (Catherine).

Réduction au demi-quart par l'héliographie de deux dessins faits à la chambre claire, par A. Pierret.

FIG. 1. — Noyau de l'hypoglosse et parties voisines, dessinés sur une coupe horizontale faite dans un bulbe sain, à un demi-centimètre environ au-dessus du bec du calamus scriptorius. On compte dans l'aire du noyau plus de 40 cellules multipolaires.

FIG. 2. — Dessin des mêmes parties, d'après une coupe horizontale faite dans le bulbe de Catherine et au même niveau. On ne compte pas plus de quatre ou cinq cellules multipolaires complètes dans l'aire du noyau de l'hypoglosse.

a. — Sillon médian de la face postérieure du bulbe formant la tige du calamus-scriptorius.

r. — Raphé médian, partageant en deux parties égales et symétriques une coupe horizontale du bulbe.

A. — Noyau de l'hypoglosse, avec les grandes cellules multipolaires, semblables à celles des cornes antérieures de la moelle.

B. — Noyau innominé, composé de petites cellules arrondies.

C. — Groupe de cellules appartenant, suivant L. Clarke, au noyau d'origine de la partie du nerf facial qui se rend aux muscles de la bouche et des lèvres (Voir J.-L. Clarke, *Researches of the intimate structure of the brain*. 2 séries, London, 1868, p. 317 et pl. XI, fig. 38, K).

V. — Vaisseaux qui entourent, dans cette région, le noyau de l'hypoglosse.

Je remercie les auteurs des *Archives* et M. Masson, leur éditeur, d'avoir bien voulu me laisser faire usage de cette planche.

Fig. I.

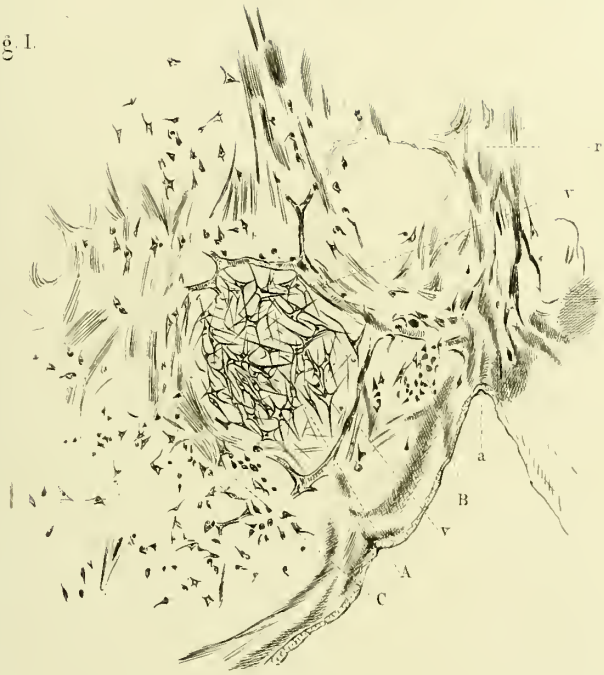

Fig. II.

Pierret ad nat. del. Heliogravure Amand Durand

Publié par Victor Masson et fils à Paris

2e Observation de M. Charcot (1).

La nommé B... (Marie-Françoise), âgée de 68 ans, est entrée une première fois à l'infirmerie générale de l'hospice de la Salpêtrière, le 11 avril 1869, pour y être traitée d'une bronchite légère ; on n'avait pas noté, à cette époque, qu'elle eût la parole embarrassée, cependant ses enfants affirment qu'ils avaient remarqué que depuis un an déjà elle s'exprimait, de temps en temps, très-difficilement. Les troubles de la déglutition se seraient manifestés vers le mois de mai dernier ; toujours est-il que, depuis cette époque, il arrivait fréquemment à la malade d'avaler de travers et d'être prise de violentes quintes de toux. Pendant ses repas, elle rejetait aussi fort souvent les aliments par le nez. Une exaspération de tous les symptômes se serait produite assez brusquement, un mois environ avant la seconde admission à l'infirmerie, laquelle a eu lieu le 10 septembre. Dans l'espace de quelques jours, l'articulation des mots serait devenue presque impossible, et depuis ce moment la difficulté d'avaler les aliments et les boissons se serait rapidement exagérée. La malade assure que cette brusque aggravation n'a pas été accompagnée d'étourdissements ou d'autres phénomènes du même genre, la faiblesse des mouvements volontaires qui existe actuellement dans le membre supérieur gauche, et dont il sera question plus loin, remonterait à quatre mois environ, et elle se serait prononcée lentement d'une manière progressive.

État actuel. — Le 10 septembre 1869, l'articulation des mots est déjà tellement embarrassée que la malade ne peut réussir à se faire comprendre ; tous les efforts qu'elle fait pour parler aboutissent, en effet, uniformément, à la production d'un grognement sourd, à timbre nasal ; cependant, autant qu'on peut en juger chez un sujet qui ne peut plus s'exprimer que par signes, l'intelligence semble être parfaitement conservée, la langue n'est pas aussi inerte qu'on pouvait le croire d'après ce qui précède ; elle a conservé sa forme, son épaisseur, ses dimensions normales ; elle ne présente, à sa surface, aucune ride, aucune plicature anormale ; toutefois, en examinant ses bords avec grand soin, on croit apercevoir de temps à autres de légers mouvements fibrillaires. B... peut assez facilement encore la tirer hors de la bouche, la mouvoir à droite et à gauche, mais elle ne peut ni en relever la pointe, ni en appliquer la face dorsale contre la voûte palatine.

Les mouvements de l'orbiculaire des lèvres sont très-notablement affaiblis, la malade ne peut figurer l'acte de donner un baiser, ou de siffler, mais il lui est possible, en rassemblant toutes ses forces, d'éteindre, en soufflant, une bougie tenue éloignée de sa bouche de plus de 10 centimètres.

(1) Archives de physiologie, 1870.

La gêne de la déglutition est surtout des plus prononcées. Lorsque B... veut avaler un liquide, elle en rejette d'abord, presque toujours, volontairement une bonne partie par la bouche, puis portant le pouce de la main droite sur l'un des côtés du larynx, elle semble vouloir aider au mouvement d'élévation de cet organe qui bientôt va s'accomplir ; mais à peine le premier temps de la déglutition s'est-il effectué, qu'il survient un état d'anxiété extrême; pendant plus de cinq minutes, la malade paraît menacée de suffocations, elle ne tousse pas en général, mais elle fait entendre à chaque inspiration un bruit laryngé, sonore, rappelant jusqu'à un certain point, celui qu'on observe dans certains cas d'œdème de la glotte. Il arrive fréquemment que quelques gouttes de liquide ingéré sont rendues par le nez. La déglutition des aliments solides, ou mieux semi-liquides, est moins difficile peut-être que celle des liquides proprement dits, mais elle est le plus souvent encore troublée par les mêmes accidents.

L'examen direct du voile du palais n'y fait reconnaitre aucune déformation; la luette occupe la ligne médiane et elle n'est pas pendante à l'excès; le voile membraneux paraît se contracter d'ailleurs d'une manière à peu près normale sous l'influence des titillations.

Une salive épaisse et visqueuse s'amasse constamment dans sa bouche et s'écoule parfois au dehors. On trouve souvent la malade occupée à rejeter à l'aide de ses doigts introduits dans sa bouche, les mucosités épaisses et les parcelles d'aliments qui s'y sont accumulées.

En raison de la gêne de la déglutition l'alimentation ne se fait que d'une manière très-incomplète; la malade fait comprendre à chaque instant, par des gestes significatifs, combien il lui est pénible de ne pouvoir satisfaire sa faim; elle est très-affaiblie. En examinant l'état du système musculaire dans les diverses parties du corps, on remarque ce qui suit : les muscles de l'épaule gauche sont manifestement plus amaigris que ceux de l'épaule droite; de plus le deltoïde est d'une manière à peu près permanente le siége de mouvements fibrillaires très-accentués, qui se produisent spontanément ou que l'on réveille aisément, lorsqu'ils cessent de se produire, à l'aide de légers attouchements.

Les urines, examinées à plusieurs reprises, ne renferment ni sucre, ni albumine.

Le 25 octobre. L'affaiblissement a fait d'énormes progrès. B... ne peut plus se tenir sur ses jambes. Hier elle est tombée en voulant sortir de son lit et elle n'a pu se relever sans aide. La déglutition est devenue absolument impossible et l'on est décidé, depuis quelques jours. à avoir recours à l'emploi de la sonde œsophagienne. On constate une fois de plus que les mouvements du voile du palais s'effectuent assez bien sous l'influence des excitations

directes, on constate également que la langue peut encore être tirée hors de la bouche, portée légèrement à droite, et à gauche, mais ces mouvements sont évidemment plus lents et plus faibles que par le passé, son volume toutefois ne s'est pas notablement amoindri, sa face dorsale est encore parfaitement lisse et on n'y observe pas de contractions fibrillaires. Les bords sont en certains points plissés, ridés et offrant des mouvements vermiculaires presque incessants.

Le 26. On observe pour la première fois que le pouls est fréquent, à 130; cependant la température du rectum est à 37,4.

Le 27. Le pouls est beaucoup plus fréquent encore que la veille. Le nombre de ses battements s'élève peut-être à 150 par minute. Il est très-petit, presque insensible, la respiration est à 32. Les ingurgitations sont très-pénibles, et accompagnées d'une contraction énergique des sterno-cléido-mastoïdiens et des scalènes. L'anxiété est extrême; lorsqu'on demande à la malade si elle souffre, elle porte les mains à la région précordiale et fait comprendre qu'elle éprouve là une souffrance qu'elle ne peut définir. A l'aide de la palpation et de la percussion on constate que les battements du cœur sont assez énergiques. Le deuxième bruit est à la base à peine distinct, il est au contraire assez bien marqué à la pointe. On ne perçoit pas de bruits anormaux.

Le 28. Pouls à 128, T. R. 37,5; 28 respirations, les inspirations sont devenues de plus en plus pénibles et accompagnées de contractions énergiques des muscles sterno-mastoïdiens, scalènes, grands pectoraux et du bord antérieur du trapèze. On remarque que le ventre s'affaisse à la région épigastrique dans le temps même où les côtes et ses clavicules s'élèvent. Il y a donc inertie du diaphragme.

Le 29. Même état que la veille. Le pouls est d'une rapidité extrême. T. R. 37,6. La malade a refusé de se laisser introduire la sonde œsophagienne. Le soir, dyspnée extrême, 32 respirations ; il y a peut-être plus de 150 pulsations à la minute. La température rectale est à 37,9. La malade succombe tout à coup dans la nuit sans agonie.

Nécroscopie. — Faite trente heures après la mort. La rigidité cadavérique est partout bien prononcée.

Etat des muscles. — Les muscles extrinsèques de la langue et ceux des régions sus et sous-hyoïdiennes présentent une belle coloration rouge; par contre les muscles propres de la langue se distingnent par leur pâleur et par une diminution évidente de leur consistance.

Au larynx, tous les muscles intrinsèques paraissent sains à l'exception des arythénoïdiens, des crico-arythénoïdiens postérieurs et des crico-thyroïdiens, qui sont évidemmsnt atrophiés et présentent, çà et là, une coloration jaune très-manifeste. Les muscles crico-arythénoïdiens et crico-thyroïdiens

du côté gauche, sont d'ailleurs notablement plus altérés que leurs congénères; à leurs insertions ils présentent de petites taches ecchymotiques.

Les muscles du pharynx ne semblent pas avoir subi d'altération appréciable. La tunique musculeuse de l'œsophage paraît être de volume et de consistance normale.

Etat des centres nerveux et des nerfs bulbaires. — Le cerveau proprement dit et les diverses parties de l'isthme ne présentent aucune altération appréciable; le bulbe en particulier et la protubérance offrent toutes les apparences de l'état normal. On n'y peut reconnaître aucune trace d'atrophie ou d'induration, les artères de la base sont à peine athéromateuses. La moelle, examinée à l'extérieur, et sur des coupes faites à diverses hauteurs, paraît, elle aussi, tout à fait saine.

Les filets d'origine d'un certain nombre des nerfs bulbaires, à savoir : l'hypoglosse, le pneumogastrique, le glosso-pharyngien et le spinal, apparaissent de chaque côté comme des minces filaments, offrant une coloration légèrement grisâtre. Les racines de l'hypoglosse et celles du spinal, surtout, sont grêles. Quant aux troncs nerveux émanés de ces racines, ils paraissent être un peu moins volumineux que dans l'état normal, mais ils n'ont subi aucun changement de coloration.

B. *Étude histologique.* — *Muscles.* — Vers la pointe de la langue, là où les fibres musculaires étaient le plus pâles, la moitié peut-être des faisceaux primitifs présentaient, sans avoir subi une réduction bien prononcée dans leur volume, un certain degré d'altération granuleuse, avec ou sans disparition de la striction en travers.

On constate aussi, à l'aide de préparations colorées par le carmin, sur un très-grand nombre de faisceaux primitifs, une multiplication très-évidente des noyaux du sarcolemme ; le tissu conjonctif interposé entre ces faisceaux présente à peu près partout des noyaux plus nombreux que dans l'état normal.

Il est remarquable que la polifération des noyaux du sarcolemme est peut-être plus prononcée sur les gaînes des faisceaux qui ont conservé la striation en travers, et qui ne sont affectés qu'à un très-faible degré par la dégénération granuleuse, que sur les faisceaux où cette dégénération est le plus marquée.

Çà et là on rencontrait quelques gaînes du sarcolemme, vides de substance contractile et remplies par des amas de noyaux. Ceux-ci présentaient quelquefois la forme en bissac ; enfin sur quelques préparations on observait des gaînes revenues sur elles-mêmes et ne renfermant plus, dans leur cavité presque effacée, que des granulations d'apparence graisseuse ou des amas de noyaux.

L'altération granulo-graisseuse des faisceaux primitifs, l'absence de la striation en travers, et la polifération des noyaux du périmysium et du sarcolemme se rencontrent sur toutes les autres régions de la langue, mais à un moindre degré qu'au niveau de la pointe.

Bien qu'ils aient conservé la coloration rouge de l'état normal, les muscles extrinsèques de la langue présentent tous, çà et là, quelques faisceaux primitifs, où l'on reconnaît très-évidemment l'altération granulo-graisseuse et la multiplication des noyaux du sarcolemme ou du périmysium ; on peut appliquer la même remarque aux muscles du pharynx qui, eux aussi, paraissaient sains à l'œil nu.

Quant aux muscles du larynx, ceux d'entre eux qui à l'œil nu offraient une teinte jaune très-manifeste. Les crico-aryténoïdiens postérieurs, par exemple, présentaient l'altération granulo-graisseuse à peu près au même degré que la langue.

Nerfs crâniens. — Sur toutes les préparations à l'état frais provenant des filets radiculaires très-grêles de plusieurs nerfs bulbaires, de l'hypoglosse par exemple, on constate, non sans étonnement, que les tubes nerveux ont conservé leur cylindre de myéline, on ne parvient pas à reconnaître d'une manière évidente l'existence de gaînes vides et revenues sur elles-mêmes. De fines granulations, peu nombreuses d'ailleurs, sont uniformément disséminées sur toute l'étendue de quelques tubes nerveux. Nulle part elles ne sont réunies en amas, sous forme de corps granuleux, les troncs des nerfs hypoglosse, spinal et pneumogastrique, ne présentaient pas d'autre altération que ce même état granuleux de quelques tubes nerveux ; cette altérationé tait très-prononcée sur le laryngé inférieur ; le phrénique et le grand sympathique cervical ont offert le caractère de l'état normal.

II. *Région bulbaire.* — A. *Coupe faite immédiatement au-dessous du bec du calamus.* — Le noyau d'origine de l'hypoglosse, visible à ce niveau dans la partie inférieure, présente des altérations très-prononcées qui, ici encore, portent exclusivement sur les cellules nerveuses ; la névroglie est intacte ; peut-être les vaisseaux y sont-ils plus volumineux qu'à l'état normal ; ils paraissent en tout cas gorgés de globules sanguins. La majeure partie des cellules (les deux tiers environ) offrent à tous les degrés, l'altération pigmentaire décrite plus haut, à propos des diverses régions de la moelle épinières, les cellules altérées sont disséminées partout et mêlées aux cellules saines, elles n'occupent pas un lieu de prédilection peut-être, cependant elles sont- plus nombreuses qu'ailleurs, vers la limite externe du noyau.

En arrière et en dehors du noyau de l'hypoglosse, on peut étudier le groupe de cellules d'origine du spinal. Celles-ci, pour la plupart, ont conservé les caractères de l'état sain, un bon nombre d'entre elles cependant

ont subi à divers degrés l'altération pigmentaire, principalement vers la région externe du noyau, on sait qu'à l'état normal il existe, en ce point, quelques cellules plus ou moins fortement pigmentées, mais le nombre en est alors beaucoup plus restreint.

Coupe faite à la partie moyenne des olives. — Les cellules des circonventions de l'olive n'offrent pas d'altérations appréciables ; celles qui constituent le noyau de l'hypoglosse à ce niveau sont au contraire lésées en grand nombre. — Les cellules d'origine du pneumogastrique ne paraissent pas aussi profondément altérées. — Entre le noyau de l'hypoglosse et celui du pneumogastrique se trouve dans cette région le petit groupe cellulaire que L. Clarke rattache au noyau du facial ; les cellules de ce groupe paraissent remarquablement petites et peu nombreuses ; elles n'offrent pas cependant d'altération pigmentaire. Une coupe pratiquée un peu au-dessus de la précédente permet de constater que les cellules d'origine du glosso-pharyngien ne sont pas sensiblement altérées.

Coupe faite au niveau de la partie la plus supérieure des olives. — Cette coupe, qui contient les noyaux du facial et du moteur oculaire externe, ainsi que celui du trijumeau (portion sensitive (?), d'après Stilling, fait voir qu'un grand nombre de cellules du trijumeau présentent tous les caractères de l'altération décrite plus haut.

EXPLICATION DE LA PLANCHE II.

2e Observation de M. Charcot.

Autopsie de la femme Bajou.

Fig. I et Fig. II. — Cellules du noyaux du grand hypoglosse montrant les diverses phases et les degrés successifs de l'atrophie.

Fig. III (*a* et *b*). — Coupes transversales des muscles de la langue. Coupe longitudinale.

Fig. IV. — Coupe longitudinale des mêmes muscles.

Fig. V. — Récurrent gauche un peu granuleux.

Fig. VI. — Coupe transversale de muscles de la langue.

Dans tous ces faits, nous voyons peu à peu une lésion centrale être indiquée d'une façon constante, après avoir été entrevue par Lockart Clarke ; cette lésion porte sur les noyaux des nerfs bullaires ; je crois être d'une fidélité irréprochable

Fig. 1

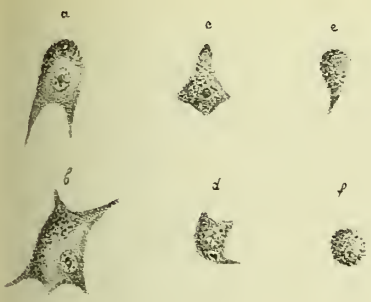

Fig. 2

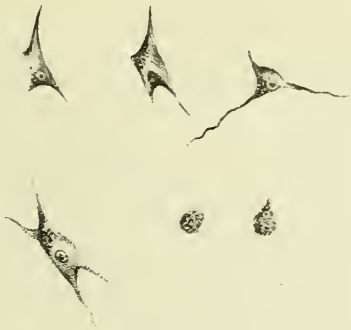

Fig. 3.



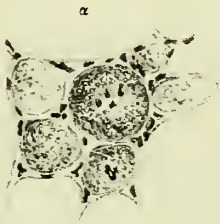

Fig. 4



Fig. 5

Fig. 6

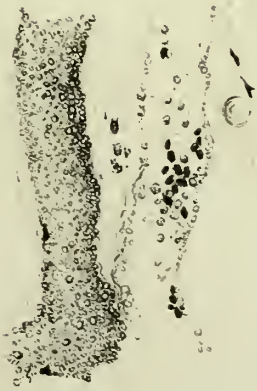

erret del. P. Dechery 1870. A. Thonier lith.

en disant que c'est M. Charcot qui, le premier avec M. Joffroy, a précisé l'envahissement des divers noyaux bulbaires, ordinairement siége de la lésion dans la paralysie glosso-laryngée atrophique.

Voici d'ailleurs ce qu'il dit de cette atrophie primitive, spontanée des cellules, des noyaux, des nerfs du centre bulbaire et des cornes antérieures de la moelle dans l'atrophie musculaire (*Archives de Physiologie*, t. II, p. 754) : «Il se fait d'abord une acumulation considérable de pigment ocreux dans la cellule dont la partie transparente tend à s'amoindrir progressivement, en même temps que les prolongements cellulaires se flétrissent et s'effacent, le noyau ne prolifère pas, contrairement à ce qui a lieu en pareille circonstance pour les cellules conjonctives; il s'atrophie au contraire et bientôt disparaît, au dernier terme; le corpuscule ganglionaire n'est plus représenté que par une petite masse pigmentaire irrégulièrement globuleuse ou hérissée de prolongements très-courts, laquelle peut elle-même disparaître sans laisser de traces. »

Dans le premier cas de M. Charcot avec autopsie, certaines coupes du bulbe montraient une disparition complète des cellules dans le noyau de l'hypoglasse.

Comment se produit cette atrophie des cellules? c'est là une question à laquelle il est difficile de répondre ; dans certains cas il paraît y avoir une disposition originaire ou acquise, et c'est le fait de l'atrophie musculaire progressive, par conséquent de la paralysie glosso-laryngée atrophique. C'est là la véritable atrophie primitive et spontanée; dans d'autres cas cette atrophie n'est que secondaire et arrive par irritation chronique ou aiguë ; on a alors une atrophie que l'on peut appeler atrophie par irritation. Dans les deux genres d'atrophie des cellules nerveuses, d'ailleurs, l'atrophie se produit dans les muscles, il n'y a que différence dans la marche; l'atrophie primitive des cellules nerveuses n'amène que tar-

divement l'atrophie musculaire ; c'est le contraire dans l'atrophie par irritation des cellules nerveuses.

L'atrophie chronique des cellules nerveuses, pour ce qui concerne la paralysie glosso-laryngée chronique atrophique a-t-elle une marche particulière dans le bulbe? c'est ce que je ne saurais dire d'une façon précise ; mais elle me paraît être diffuse et disséminée, sans avoir une marche de prédilection soit ascendante, soit descendante, du moins autant que j'en puis juger par les trois examens microscopiques du bulbe, en cas de paralysie glosso-laryngée atrophique et non atrophique, faits par mon ami Joffroy.

En me rendant à l'évidence des faits, je considère l'atrophie primitive des cellules comme la lésion principale de la paralysie glosso-laryngée atrophique, la lésion musculaire comme sa conséquence immédiate ; quant à l'atrophie et à la dégénérescence des troncs nerveux bulbaires, dont les cellules originelles sont atrophiées, cela peut exister, comme cela peut manquer, lorsqu'il reste encore assez de cellules pour entretenir la nutrition du nerf ; dans ce cas alors les muscles paralysés ne sont pas très-malades, par exemple dans le second fait de MM. Charcot et Joffroy.

(Voir l'anatomie pathologique de la paralysie glosso-laryngée non atrophique chronique.)

Complications. — L'atrophie musculaire d'origine bulbaire mérite-t-elle une mention à part? Pour ma part, je réponds affirmativement. Et, d'abord, la paralysie atrophique glosso-laryngée chronique (dénomination que je lui donne simplement pour établir un ordre dans mon travail) peut se montrer isolée; le processus morbide peut envahir le noyau du vague avant que les lésions puissent s'étendre aux cornes antérieures de la moelle, et sans qu'il y ait d'atrophie musculaire progressive du tronc et des membres. De plus, dans l'atrophie musculaire d'origine bulbaire, les phénomènes paralytiques

semblent le plus souvent l'emporter sur les phénomènes d'atrophie; la paralysie est au premier rang, l'atrophie ne fait qu'une faible partie du tableau de la maladie, et cependant les lésions sont identiques, dans les cas que je cite, à celles que l'on a trouvées dans la moelle. Toujours c'est l'atrophie des cellules motrices. Cette prédominance des phénomènes paralytiques peut-elle s'expliquer par une disposition spéciale des noyaux des nerfs bulbaires moteurs? Je ne saurais trancher entièrement la question à l'heure qu'il est, mais je n'y crois pas. Ce qui m'étonne, c'est que la lésion ait un siége de prédilection aussi précis et presque mathématique, qu'elle atteigne d'une façon aussi régulière le noyau de l'hypoglosse, les cellules inférieures du facial (le noyau moteur du trijumeau quelquefois), puis le spinal antérieur et le pneumogastrique. Il est rare que les cellules sensitives du trijumeau soient atteintes. Dans la première observation de M. Duménil, je crois certainement qu'elles étaient malades, si on eût pu les examiner; la complication de perte de sensibilité tactile de la langue, et même de la face, ne doit pas surprendre; c'est le résultat d'une extension de la maladie aux cellules des noyaux sensitifs du trijumeau et du glosso-pharyngien quand le sens du goût est atteint.

Quant aux cas d'atrophie musculaire d'origine bulbaire, où la maladie serait tout à fait limitée aux symptômes d'atrophie et aux lésions fonctionnelles qui en dépendent, je ne les crois pas assez nombreux pour en donner une description à part. D'ailleurs, les rares exemples qui en existent dans la science ne sont pas concluants quant à l'autopsie, qui fait défaut presque complet; ces cas, qui seraient alors de l'atrophie glosso-laryngée sans paralysie, je ne les nie pas, mais je n'en conçois pas l'existence sans paralysie avec l'atrophie des cellules des nerfs moteurs bulbaires qui sont, pour moi, un des éléments principaux de la nutrition des muscles.

Séparer l'atrophie musculaire de la paralysie dans l'atro-

phie des cellules des noyaux bulbaires est plus difficile que dans l'atrophie musculaire avec atrophie des cellules des cornes antérieures, et encore, dans ce dernier cas, il est facile de compter les observations avec autopsies probantes, où il y avait atrophie musculaire et atrophie des cellules antérieures de la substance grise de la moelle sans paralysie.

M. Duchenne sépare complétement de l'atrophie musculaire l'élément paralytique. Pour lui, c'est une complication. Aussi, dans la forme glosso-laryngée, voit-il quand il y a paralysie ; et, pour moi, c'est le cas le plus fréquent, une complication, ou plutôt une association de la maladie qu'il a décrite sous le nom de paralysie musculaire progressive de la langue, du voile du palais et des lèvres, et que Trousseau a dénommée ensuite paralysie labio-glosso-laryngée, en adoptant à peu près complétement l'opinion de M. Duchenne.

Cette association, je la repousse complétement, et je regrette d'être ici en désaccord avec M. Duchenne, pour le talent duquel j'ai le plus grand respect et la plus grande estime.

M. Duchenne est naturellement conduit à cette séparation de l'atrophie et de la paralysie glosso-laryngée par l'hypothèse qu'il accepte de cellules motrices et de cellules trophiques dans les noyaux des nerfs moteurs ; mais, lors même que cette séparation serait possible cliniquement, il n'en reste pas moins vrai qu'alors la paralysie progressive de l'orbiculaire des lèvres, du voile, du palais et de la langue, se trouverait alors détruite comme espèce morbide distincte. La maladie qu'il a décrite ne serait alors que l'extension de la lésion de l'atrophie musculaire au bulbe; seulement alors il y aurait (on ne sait pourquoi) paralysie, et non atrophie des muscles.

Résumé succinct de faits d'atrophie musculaire bulbaire, ou paralysie glosso-laryngée atrophique chronique.

Romberg (*Klinisch. Ergebnisse*) ; Berlin, 146. — Un des premiers faits à ma connaissance doit être emprunté à Romberg. Je le retire de l'ouvrage de Friedberg (1re édit., 1858, p. 303), où il est l'objet d'une critique curieuse de la part de Friedberg lui-même. C'est le cas d'une femme de 69 ans, qui présenta progressivement tous les symptômes de la paralysie glosso-laryngée atrophique, et qui plus tard eut une atrophie des muscles de la partie postérieure du cou et du tronc. Friedberg, après avoir critiqué l'opinion de Romberg, qui avait admis une paralysie double de l'hypoglosse par compression, en arrive à faire de la maladie une miopathie. Ce qu'il y a de remarquable dans ce fait, c'est la durée très-longue de l'affection bulbaire : neuf ans environ. Pas d'autopsie.

Cruveilhier (*Bulletins de la Société anatomique*, 1853). — L'histoire du fameux saltimbanque Leconte nous fournit également un tableau de la paralysie glosso-laryngée atrophique, qui débuta en même temps que l'atrophie musculaire, d'origine spinale : ici l'on voit l'atrophie musculaire progressive au grand complet (forme spinale et bulbaire). Pour ce fait, que je ne puis donner *in extenso*, je tiens, en m'en rapportant aux termes de l'observation de M. Cruveilhier, à dire que la langue était non-seulement très-atrophiée, mais aussi presque complétement paralysée. La maladie a duré près de quatre ans ; le malade est mort d'asphyxie, dans une épidémie de grippe dont il fut atteint. Pour le résultat de l'autopsie, voir l'anatomie pathologique de la paralysie glosso-laryngée atrophique.

Gazette hebdomadaire, n° 25, 1859. — Dans ce cas (portier, 53 ans), on trouve le pendant de l'observation de Lecomte. L'atrophie musculaire spinale avait précédé l'affection bulbaire. Mais le malade de M. Duménil n'en a pas moins présenté tous les symptômes de la paralysie glosso-laryngée, telle que l'a décrite M. Duchenne sous un autre nom. M. Duménil a constaté l'intégrité des muscles de la langue, etc. Aussi, M. Duchenne a-t-il fait du cas une paralysie glosso-laryngée, tandis que M. Duménil a tout rapporté à la lésion des nerfs bulbaires ; mais on ne sait pourquoi (du moins à cette époque) il cherche à faire jouer au grand sympathique un rôle dans la pathogénie de l'atrophie musculaire, à forme céphalique, que j'appelle bulbaire, ou paralysie atrophique glosso-laryngée (Voir le chapitre de l'*Anatomie pathologique*).

Le bulbe, dans ce cas, était sain. Les muscles innervés par les nerfs moteurs bulbaires également. Genre de mort ?

Trousseau. (*Union médicale*, octobre 1863). — Le troisième fait (jardinier, 62 ans) de paralysie labio-glosso-laryngée, que donne Trousseau, dans sa Clinique, est aussi évidemment un cas d'atrophie musculaire bulbaire; je dirai même que ce cas n'est pas un fait d'atrophie musculaire type; il se rapproche de la paralysie atrophique infantile par atrophie aiguë des cellules motrices. Dans ce fait, la paralysie glosso-laryngée atrophique a débuté de concert avec l'atrophie musculaire et la paralysie des membres. La maladie a duré peu, relativement aux trois autres cas. Le malade est mort subitement, probablement par syncope. Autopsie faite. 3e autopsie de paralysie labio-glosso-laryngée de Trousseau.

Stein (de Beyreuth). — Stein donne un fait cliniquement très-complet de la paralysie glosso-laryngée atrophique, où l'atrophie musculaire progressive est générale (musicien, tisserand, 53 ans). Son malade est mort d'œdème pulmonaire, après une durée de la maladie de un an et demi environ. Pas d'autopsie. (Deutch. klinik, 1870).

Duménil. *Atrophie musculaire graisseuse progressive*, Rouen, 1867, p. 75. *Histoire critique.* — Viennent ensuite plusieurs faits de M. Duménil. (Martin Félicité). L'histoire de cette malade est encore remarquable par la longue durée de la maladie (sept ans). Il y avait atrophie musculaire généralisée, surtout très-marquée aux membres inférieurs. Mort par congestion pulmonaire. Autopsie faite. Muscles de la langue altérés.

Id., p. 152. — Femme de 64 ans. Paralysie glosso-laryngée au début, puis atrophie musculaire progressive généralisée. Durée, vingt-deux mois. Mort par épuisement.

Id., p. 154. — Femme, 65 ans. Paralysie atrophique glosso-laryngée, survenue pendant le cours d'une atrophie musculaire générale. Mort après vingt-quatre mois de maladie. Genre de mort ?

Thèse du Dr Bonnefoy; Paris, 1866. 3e observ. communiquée par M. Duchenne, p. 24. — M. X.... Paralysie glosso-laryngée atrophique. Vers la fin, l'atrophie musculaire se complète et devient incontestable (observation incomplète). On ne peut admettre ici ni coïncidence, ni association de paralysie glosso-laryngée et d'atrophie musculaire, pas plus que dans d'autres cas, comme le fait M. Duchenne.

Thèse de M. de Bonnefoy, 1866, p. 52. — Paralysie glosso-laryngée atrophique, ayant précédé de deux mois une atrophie musculaire, qui est devenue générale chez un homme de 54 ans, manufacturier. Observation incomplète.

Radcliffe et Clarke, 1862. *Medico-chirurgical Review*. Juillet. — Homme de 40 ans, rentré au Westminster Hospital, 17 août 1861, avec une atrophie musculaire généralisée; la paralysie glosso-laryngée atrophique était très-marquée. Mort subite le 22 avril 1862.

Jackson et Lockhart Clarke. Id. 1867. — Le second fait que j'emprunte à Lockhart Clark est celui d'une dame de 40 ans, qui eut une atrophie musculaire, qui débuta par les membres supérieurs; la paralysie atrophique glosso-laryngée se montra pendant le cours de la maladie.

Communication orale de M. Duchenne; 1870. — Atrophie musculaire généralisée, ayant débuté par la main gauche. Paralysie glosso-laryngée atrophique, au complet avec impuissance paralytique, ou atrophique de la mâchoire inférieure.

Jusqu'à présent, je n'ai parlé que de la forme bilatérale de la paralysie glosso-laryngée atrophique; mais il peut se faire que le processus morbide, qui lui donne naissance, débute et reste confiné dans une seule moitié du bulbe pendant assez longtemps; alors on a une forme hémilatérale de la maladie, que l'on pourrait confondre avec l'atrophie glosso-laryngée, symptomatique, unilatérale, par exemple, d'une tumeur intra-crânienne; j'indiquerai ses caractères différentiels à propos de cette dernière. Je dirai seulement maintenant que, dans la forme unilatérale, tant qu'elle reste telle, les symptômes sont les mêmes que dans la forme bilatérale, seulement ils existent à un bien moindre degré et avec quelques nuances particulières.

Le cas du Dr Jackson est un type de cette forme unilatérale (1864, *London Hospital Reports*, vol. I, p. 361). Dans ce fait, il est fait mention, à plusieurs reprises, d'albumine dans les urines.

J'ai, pour ma part, observé un cas à peu près semblable à celui de Jackson, dans le service de mon vénéré maître, M. Jaccoud.

Paralysie glosso-laryngée non atrophique.

Synonymie : Paralysie musculaire progressive de la langue, du voile du palais et des lèvres, de M. Duchenne ; labio-glosso-laryngée de Trousseau, paralysie bulbaire de Wachsmuth.

Définition. — On peut définir la paralysie glosso-laryngée non atrophique une maladie caractérisée cliniquement par une paralysie de la langue, du voile du palais, des lèvres et de certains muscles du larynx, etc., et anatomiquement par une atrophie chronique des cellules des nerfs bulbaires, facial, hypoglosse, branche motrice du trijumeau, spinal et pneumogastrique.

Les faits qui peuvent servir à établir l'histoire clinique de cette maladie sont, pour la plupart, dus à M. Duchenne, qui, le premier, en a tracé la description comme espèce morbide distincte. Elle avait été observée avant lui et confondue avec des angines, des paralysies simples de la langue et la diplégie faciale.

Quant à la symptomatologie telle que la trace M. Duchenne, et qui, pour moi, ne représente que la forme chronique de l'affection (je démontrerai en effet qu'il existe d'autres formes quant à la marche, au début, au pronostic, etc.), elle est, à quelques nuances près, la même que celle de la paralysie glosso-laryngée atrophique que je viens de mentionner. Aussi, pour ne pas faire de répétitions inutiles, je renvoie au chapitre de l'atrophie musculaire d'origine bulbaire, qui, au début, peut ne s'accentuer seulement que par les symptômes de paralysie sans atrophie musculaire, ou bien par une atrophie très-peu appréciable. D'ailleurs, on peut se rapporter à la description de M. Duchenne, dans son mémoire, ou bien à l'observation, avec autopsie, que je donne *in extenso,* et que je dois à son obligeance et à l'amitié de M. Joffroy.

Je ne saurais rien ajouter à la partie clinique de la question,

cependant qu'on me permette de signaler en passant certains actes physiologiques, tels que le bâillement, l'éternuement, dont l'exécution à la fin de la maladie est presque incompatible avec les altérations centrales du bulbe ; il doit en être de même dans l'atrophie musculaire bulbaire.

Je signalerai après Wachsmuth le symptôme suivant : à savoir l'absence de contractilité dans les muscles paralysés, dans les mouvements généraux réflexes qui suivent immédiatement une impression qui cause une grande frayeur ; même chose dans la paralysie glosso-laryngée atrophique où le courant réflexe bulbaire se trouve aussi interrompu.

J'insiste sur la perte de ces mouvements réflexes dans les muscles paralysés, non encore signalée d'une façon particulière, si ce n'est par Wachsmuth dans le cas de frayeur subite. Ce défaut de mouvements réflexes est quelquefois très-visible dans la langue quand on la pince et qu'elle est sensible, ce qui est le cas ordinaire.

Marche. — Toujours progressive comme dans l'atrophie musculaire bulbaire. Je signalerai comme dans cette dernière la possibilité d'aggravations subites des symptômes, ce qui donne lieu à une forme que j'appelle à exaspérations, comme dans un cas de M. Davaine.

Durée. — Longue également, de un an et demi à trois ans environ.

Étiologie. — Aussi obscure que pour la forme atrophique, elle frappe les gens de la classe aisée et peut-être plus que les gens pauvres. Les émotions morales vives et prolongées paraissent, ainsi que des antécédents de maladies nerveuses chez les ascendants, jouer un rôle positif dans l'étiologie de cette affection.

Nota. La présence du sucre dans les urines est notée dans une observation inédite qu'a bien voulu me communiquer M. A. Voisin ; c'est la seule fois que j'ai trouvé mention de ce symptôme.

Anatomie pathologique. — Le seul cas avec autopsie minutieuse que l'on possède de paralysie glosso-laryngée, encore n'est-il pas simple, montre comme lésion principale et première une atrophie primitive et spontanée des cellules nerveuses (des cellules inférieures du noyau du facial (fasciculus teres) de l'hypoglosse, de la branche motrice du trijumeau, du spinal antérieur et du pneumogastrique). A la fin de la maladie les cornes antérieures de la moelle ont été aussi atteintes (même atrophie des cellules).

Cette atrophie active des cellules est la même que celle que l'on trouve dans l'atrophie musculaire bulbaire. Rien d'étonnant, l'atrophie des cellules nerveuses donne lieu, en effet, qu'elle soit active ou passive, à des affections variées quant aux formes cliniques, frappant les fonctions motrices, de sensibilité ou de nutrition, aiguës ou chroniques, selon la marche du processus morbide dans les centres nerveux. Dans la paralysie spinale atrophique de l'enfance, c'est encore une atrophie primitive des cellules nerveuses de la substance grise antérieure de la moelle que l'on trouve comme lésion principale, d'après les belles recherches de MM. Prévost et Vulpian, Charcot et Joffroy.

Comment concilier tous ces faits et en partie pour ce qui concerne mon sujet, c'est-à-dire la paralysie glosso-laryngée atrophique ou atrophie musculaire bulbaire et la paralysie glosso-laryngée sans atrophie qui se trouvent pour le moment avoir toutes deux le même critérium anatomo-pathologique. Je dirai d'abord que, dans les cas de paralysie glosso-laryngée non atrophique, à marche chronique, les muscles paralysés n'ont pas été examinés avec assez de minutie dans les circonstances rares où il a été donné de le faire, et d'autre part, dans certains cas on a négligé de le faire; M. Duchenne, pour sa part, a examiné deux ou trois langues dans cette affection, mais c'était au début de ses observations; à première vue il les a trouvées saines et sans transformation graisseuse. Mainte-

nant on sait que la transformation graisseuse n'est pas le seul mode d'atrophie des muscles, ou plutôt le premier degré de l'atrophie; il y a plusieurs sortes d'atrophie musculaire; les faisceaux primitifs peuvent avoir conservé leurs deux striations et cependant être atrophiés, par cela seul que leurs diamètres normaux sont diminués. D'autres fois les diamètres sont conservés, les striations transversales et longitudinales sont l'une ou l'autre ou les deux à la fois perdues ; un muscle paralysé peut paraître tout à fait sain, et, si on l'examine au microscope, on trouve une prolifération des noyaux du sarcolemme qui conduira à l'atrophie. En résumé, il existe plusieurs formes d'atrophie des muscles, et leur transformation graisseuse n'est qu'un effet ultime qui se produit à la longue et qui peut manquer, quoique le muscle soit réellement atrophié.

Mais, si l'on accepte sur la foi des observateurs que les muscles paralysés sont sains dans la paralysie glosso-laryngée chronique, on est obligé de sortir de l'impasse qui est fait par l'anatomie pathologique commune (au moins en apparence aujourd'hui), de la paralysie atrophique bulbaire et de la paralysie sans atrophie avec lésion des cellules motrices, on est obligé, dis-je, d'avoir recours à des hypothèses, et on sait ce qu'elles valent. La physiologie du système nerveux, telle qu'elle existe aujourd'hui, ne peut satisfaire l'esprit à cet égard. La théorie des nerfs trophiques, telle que l'a posée Samuel, en 1860, ne peut donner une interprétation rigoureuse des faits. On sait que Samuel avait placé les cellules et l'origine des nerfs trophiques dans les ganglions sympathiques intervertébraux et dans les ganglions placés sur le parcours des nerfs crâniens, le ganglion de Gasser en particulier. Or, dans les cas d'atrophie musculaire, soit spinale, soit bulbaire, les ganglions sont presque toujours sains. La théorie des nerfs nutritifs a sa raison d'être, mais ne peut être acceptée que lorsque l'on connaîtra l'anatomie de ces nerfs trophiques et

que leur existence sera bien arrêtée ; on ne peut, avant d'en connaître l'anatomie, en faire la physiologie. Je dirai pareille chose des nerfs vaso-moteurs, des nerfs constricteurs, etc., que l'on veut aussi faire intervenir pour expliquer les faits d'atrophie musculaire soit bulbaire, soit spinale, est encore bien moins spécieuse dans le cas particulier que la théorie des nerfs trophiques ; elle me semble complétement dépourvue de couleur locale dans son intervention à interpréter les faits ; que l'on coupe, que l'on irrite, que l'on déchire, soit les ganglions du grand sympathique qui contiennent les uns les cellules vaso-motrices, les autres les nerfs vaso-moteurs, on aura purement et simplement un trouble dans la circulation et conséquemment dans la calorification de la partie où se distribuent les vaso-moteurs intéressés et rien de plus : pour qu'il s'ajoute un trouble de nutrition, il faut l'intervention d'une cause mécanique, un traumatisme quelconque. La nutrition des muscles de la vie de relation du moins et celle des os me paraît complétement en dehors du grand sympathique et dépendre de la substance grise antérieure de la moelle comme tendent à le démontrer les lésions de cette substance dans l'atrophie musculaire; dans les cas de lésions articulaires et osseuses, complication de la sclérose rubanée postérieure, la paralysie atrophique spinale de l'enfance où il y a atrophie musculaire et arrêt de développement des os. La question des cellules trophiques et des nerfs trophiques (1), des muscles de la vie de relation se trouve par cela même déplacée quant au siége de celui que leur avait assigné Samuel. Les cellules trophiques existent dans la substance grise des cornes antérieures de la moelle, et leur pouvoir trophique doit s'exercer par les nerfs trophiques qui suivent la voie des nerfs mo-

(1) Voir les leçons faites sur ce sujet, cette année, à la Salpêtrière, par M. Charcot, et publiées dans le *Mouvement médical*, par M. le Dr Bourneville.

teurs; c'est ce que démontre la physiologie expérimentale et la pathologie de ces nerfs, soit lésions traumatiques, soit lésions vitales, sur tout leur trajet et amenant l'atrophie des muscles qu'ils innervent.

Je ne saurais accepter l'hypothèse à laquelle se sont arrêtés plusieurs observateurs, entre autres M. Duchenne et mon ami Joffroy, à savoir : de deux sortes de cellules dans les cornes antérieures, les unes motrices, les autres trophiques. Pour la moelle d'abord, quoique les cellules du groupe interne des cornes antérieures soient le plus souvent atteintes d'atrophie, les autres cellules de ces mêmes cornes le sont aussi, et cette atrophie a cela de caractéristique, c'est qu'elle frappe çà et là d'une façon irrégulière, diffuse et sans choix, les cellules des cornes antérieures; s'il y en avait de motrices et de spécialement trophiques, ces dernières n'auraient guère de chance d'être épargnées avec un tel processus morbide. D'autre part, la morphologie de ces cellules est la même.

Dans le bulbe la question est plus litigieuse, parce que les noyaux des nerfs bulbaires ne sont pas encore très-familièrement connus; il paraît cependant y avoir identité entre les cellules d'un même noyau. Mais, reste toujours la considération de la marche du processus morbide, qui peut faire rejeter de l'esprit l'idée de cellules motrices et de cellules trophiques dans les noyaux moteurs du bulbe, aussi bien que dans la moelle. Dans les cas de paralysie glosso-laryngée atrophique, et dans le cas de paralysie glosso-laryngée non atrophique, la lésion a toujours frappé irrégulièrement et presque en tous points les noyaux bulbaires moteurs. Comment la lésion aurait-elle épargné les cellules spécialement trophiques ?

J'avoue qu'une pareille dissection, qu'un pareil ménagement par le processus morbide des cellules trophiques dans le cas de paralysie glosso-laryngée sans atrophie musculaire, me semble impossible.

Vaudrait-il mieux faire cette hypothèse, que les cellules

des cornes antérieures et des nerfs moteurs du bulbe soient à la fois trophiques et motrices? Pour ma part je la préfère, et je crois que les cellules nerveuses sont des organes à fonctions multiples, tant dans la moelle que dans l'encéphale, et à fonctions en même temps différentes selon qu'elles occupent telle ou telle région déterminée de l'axe médullo-encéphalique.

Avec l'hypothèse à laquelle je m'arrête de pluralité de fonctions des cellules nerveuses, des cornes antérieures de la moelle et des noyaux des nerfs moteurs bulbaires, on embrasse, en les interprétant d'une façon assez rationnelle, tous les faits; ainsi, étant admis que ces cellules sont, et les unes et les autres, à la fois trophiques et motrices, il n'est plus difficile de comprendre l'identité de la lésion dans l'atrophie musculaire d'origine bulbaire, et dans la paralysie glosso-laryngée non atrophique; lorsque presque toutes les cellules seront détruites, il y aura en même temps atrophie et paralysie des muscles; c'est ce qui existait pour le premier fait cité de M. Charcot: lorsqu'un certain nombre seulement d'entre elles seront détruites, il pourra n'y avoir que peu d'atrophie et de la paralysie, comme dans le second cas de M. Charcot. Lorsqu'il restera encore beaucoup de cellules saines, comme dans le cas de la veuve Tarnier, il n'y aura que paralysie glosso-laryngée.

Pour interpréter les faits, outre le nombre de cellules atrophiées, il faut aussi et surtout considérer leur mode d'atrophie; lorsque cette dernière sera primitive, l'atrophie musculaire sera très-peu de chose et très-lente à se produire; si l'atrophie des cellules est survenue à la suite d'une irritation, l'atrophie musculaire sera très-marquée et surviendra excessivement vite.

Cette double fonction des cellules nerveuses des nerfs moteurs bulbaires, à savoir : de motilité et de nutrition musculaires, s'exercerait d'ailleurs par un seul prolongement de ces

cellules qui ne donnent naissance qu'à un seul axe, comme l'a montré le premier Deiters, enlevé prématurément à la science.

A côté de la paralysie glosso-laryngée atrophique chronique bilatérale, je signale en passant la forme unilatérale de l'affection, que je rapporte également à la même atrophie des cellules nerveuses portant sur les noyaux des nerfs moteurs bulbaires de droite ou de gauche seulement.

Paralysie glosso-laryngée chez l'enfant.

(Paralysie bulbaire infantile.)

Il existe une paralysie glosso-laryngée atrophique, et une paralysie glosso-laryngée non atrophique chez l'adulte et dans l'âge avancé; en est-il de même chez l'enfant? A cet égard les observations me font défaut : je ne puis en donner qu'une seule observation; c'est un cas de paralysie glosso-laryngée infantile, qui est le pendant de la paralysie spinale des enfants; au lieu d'être spinale, c'est une paralysie bulbaire : je la rapporte, comme la paralysie spinale de l'enfance, à une atrophie aiguë des cellules qui se trouvent malades dans la paralysie glosso-laryngée de l'adulte et du vieillard.

J'emprunte le fait à M. de Bonnefoy (thèse de Paris, 1866, p. 56), qui le donne incidemment dans sa thèse, en disant qu'il ne peut être rangé dans la paralysie glosso-laryngée ; telle n'est pas mon opinion. M. de Bonnefoy, certes, ne pouvait dans sa thèse le faire rentrer à côté de la paralysie musculaire progressive de la langue, des lèvres ou du voile du palais, ou de la paralysie glosso-laryngée telle que l'a décrite son maître, M. Trousseau, après M. Duchenne : cette forme, pour moi, ne représente que la forme chronique de la maladie, et je montre que ce n'est pas la seule forme que revête l'affection : rien

d'étonnant qne la maladie se rencontre chez les enfants. Ne connaissant que les faits de M. Duchenne et de M. Trousseau, je comprends que M. de Bonnefoy ait été embarrassé par ce cas qui lui semblait hors cadre; je suis heureux de le trouver dans sa thèse. Je le réédite en croyant lui donner sa véritable interprétation.

M. G... de Bône, naquit bien conformé, faisant tous ses mouvements. Aucun de ses parents n'a éprouvé d'affection nerveuse; seulement sa mère fut atteinte, pendant sa grossessc, d'une fièvre intermittente qui dura deux mois.

Jusqu'à 19 mois, l'enfant téta avec facilité et se développa normalement.

A cette époque, il fnt pris de convulsions venant à des intervalles irréguliers (18 mois jnsqu'à l'âge de 6 ans); dès les premières atteintes, on remarqua que la déglutition devenait difficile, que la salive ne pouvait être retenue; on ne s'aperçut pas alors qu'il y eût faiblesse dans ses mouvements, et il commença à marcher à l'âge habituel; mais il y avait unc certaine raideur et de la maladresse dans les mouvements des membres supérieurs. Son intelligence paraissait développée à l'égal des enfants de son âge, mais à 2 ans il ne parlait pas encore, bien qu'il comprît tout ce qu'on lui disait.

Jusqu'à 6 ans, il ne prononçait que papa et maman assez indistinctement; depuis cette époque, il essaya de prononcer d'autres mots, n'y parvenant que d'uue manière confuse. On ne trouve rien d'anormal dans le volume ou la forme de sa tête; son ouïe est très-fine.

L'enfant n'a jamais eu d'angine ou d'autre maladie, sauf une rougeole vers l'âge de 4 ans.

Le 25 avril 1863, ce malade est présenté à M. Duchenne (de Boulogne), qui constate les symptômes suivants :

L'enfant marche normalement, sans fatigue, chacun des mouvements partiels de ses membres supérieurs a sa force normale; mais, si on lui présente quelques objets, il les saisit brusquement par un mouvement raide; son intelligence est bien développée, il comprend toutes les paroles qu'on lui adresse. Il ferme très-bien les yeux, et tous les mouvements de la face sont faciles et rapides, sauf ceux des lèvres, qui ne peuvent être prononcées suffisamment pour siffler ou souffler une bougie; la salive n'est pas retenue et coule par les commissures.

La langue est très-volumineuse et très épaisse; il lui est impossible d'en porter la pointe en haut, son mouvement d'élévation dépasse à peine l'arcade dentaire inférieure; son mouvement en avant s'arrête au niveau des lèvres,

ses mouvements latéraux sont forts difficiles, celui de droite à gauche est plus limité. Le voile du palais n'est pas abaissé, sa contractilité électrique est normale; la langue exécute, par l'électrisation, les mouvements qui ne se font qu'incomplétement par la volonté.

La voix est nasonnée et confuse, l'enfant prononce bien les *a*, mais les autres voyelles sont moins distinctes, et les consonnes tout à fait confuses.

Pendant la mastication, on voit la langue rester immobile. Cette fonction est très-lente, et la déglutition s'accomplit péniblement, mais sans retour des aliments par le nez.

Quand il veut boire, une partie du liquide s'écoule au dehors, n'étant pas retenue par les lèvres. Pour éviter cet accident, l'enfant saisit le verre entre les dents, qu'il serre fortement aussi longtemps qu'il reste du liquide dans sa bouche.

Quoique dans sa position normale, le voile du palais est paralysé, car la voix est nasonnée, et, si l'on vient à pincer le nez, elle reprend son timbre normal. On ne remarque, du reste, aucun affaiblissement général.

On essaye quelques séances d'électrisation sans obtenir autre chose qu'une légère diminution de la perte de la salive.

Diagnostic différentiel. — J'ai rejeté ici le diagnostic différentiel de l'atrophie musculaire bulbaire d'avec les maladies qui pourraient donner le change pour cette affection, pour bonne raison, à mon sens, c'est que, si l'atrophie musculaire bulbaire chronique n'est caractérisée que par des symptômes d'atrophie ou des troubles fonctionnels, par akinésie atrophique, nul doute ne peut exister; si au contraire il y a paralysie et atrophie, c'est l'impuissance paralytique des muscles qui domine et fait les lésions fonctionnelles; alors le diagnostic différentiel est le même que celui de la paralysie glosso-laryngée chronique non atrophique, dont on ne pourra la distinguer que lorsque les symptômes d'atrophie, mouvements fibrillaires, changement de volume, de forme des muscles paralysés, seront assez accentués au début; donc pas de distinction bien possible, même avec le secours de l'électricité, entre la paralysie glosso-laryngée atrophique et celle qui également chronique n'est pas accompagnée d'atrophie; par con-

séquent, même diagnostic différentiel. D'ailleurs, les caractères différentiels que je vais donner devront être pris à un point de vue général, et non au point de vue de telle ou telle forme de la paralysie glosso-laryngée.

Au début, une paralysie glosso-laryngée n'est pas toujours facile à reconnaître; quand elle débute par la langue, ce qui est le cas ordinaire, on a pu penser à une simple paralysie incomplète de la langue; mais l'arrivée des autres symptômes : dysphagie, etc., ne tarde pas à écarter l'erreur. Quand les symptômes de dysphagie ouvrent la marche du syndrôme morbide, on a pu croire à une angine, et l'erreur a été faite plusieurs fois; en pareil cas, un élément négatif important c'est l'absence de douleur : cette dernière a bien été notée dans deux ou trois cas de paralysie glosso-laryngée, mais alors ce n'était point la douleur d'une angine quelconque, c'était plutôt une sensation de gêne, de constriction dans le pharynx qu'une véritable douleur d'angine.

Une aphasie pourrait aussi donner le change pour une paralysie glosso-laryngée au premier abord; chez l'aphasique, la langue, contrairement à ce qui se voit dans cette dernière, peut avoir tous ses mouvements, ou bien ils ne sont abolis que d'un seul côté.

Dans l'aphasie, il y a dysphasie, non par perte des mouvements des organes qui rendent la parole, expression de la pensée élaborée, mais bien par trouble dans la mémoire ou dans la coordination des idées. Dans les deux cas, l'intelligence est conservée, l'aphasique comprend tout, mais ne peut, même avec des efforts inouïs, répéter ce qu'il vient d'entendre; il y supplée par des signes; dans la paralysie glosso-laryngée c'est un empêchement mécanique et non cérébral, comme dans l'aphasie, qui fait que le malade ne peut prononcer certaines lettres ou prononce mal certains mots, ou à la fin de la maladie est complétement muet. Dans l'aphasie, qui ne peut être confondue avec la paralysie glosso-laryngée que lorsque cette

dernière est à sa fin il n'y a jamais dysphagie, ni aucun symptôme du côté des lèvres.

La diplégie faciale est quelquefois plus difficile à distinguer de la paralysie glosso-laryngée ; je ne m'arrête pas au diagnostic différentiel dans l'hémiplégie faciale unilatérale. La diplégie faciale peut être surtout confondue avec la forme apoplectique de la paralysie glosso-laryngée : dans les autres cas, en effet, on a, pour éclairer le diagnostic, la marche des symptômes, progressive dans un cas, brusque ou rapide dans le second, c'est-à-dire dans la diplégie faciale. Dans cette dernière, le timbre de la voix est ordinairement conservé, il est perdu dans la paralysie glosso-laryngée. Dans cette dernière, la zone inférieure seule de la face est frappée de paralysie ; dans la diplégie faciale, tout le masque est paralysé ; ce qui fait que dans le premier cas l'expression de la face est en partie conservée ou bien modifiée d'une façon spéciale, tandis que, dans la diplégie faciale, il y a immobilité complète des traits et impassibilité de la physionomie.

Un diagnostic différentiel important, c'est celui de la paralysie générale avec aliénation, surtout très-difficile lorsqu'il n'y a pas encore de délire ambitieux. Dès le début même de la paralysie générale, lorsqu'il n'y a qu'embarras de la parole, on peut constater un tremblement spécial en masse des lèvres, qui a une grande valeur. Lorsque l'on fait parler le malade, on observe quelque chose de caractéristique dans la façon dont il s'y prend, qui n'existe pas dans la paralysie glosso-laryngée : le malade hésite un moment ; il y a comme un temps de préparation, puis tout d'un coup il se décide à parler et il a la voix d'un homme ivre dont la langue est embarrassée, puis la voix devient plus nette, plus posée, le timbre en est normal ; le malade prononce tous les mots, toutes les lettres, la déglutition est chez lui normale.

Je ne crois pas qu'il soit utile d'insister sur un diagnostic différentiel entre le ramollissement cérébral et la paralysie

glosso-laryngée. Dans le premier cas, le malade ne parle pas parce que les organes actifs de la pensée ne lui fournissent rien à dire; lorsqu'on l'invite à parler, le malade ne fait aucun des mouvements d'expression de la parole, il reste muet, parce que l'intelligence lui fait défaut.

Je donne maintenant les caractères différentiels de la sclérose en plaques, à forme céphalique, et de la paralysie glosso-laryngée. Dans la première, il y a un tremblement, oscillation en masse de la tête, le plus souvent du nystagmus, la parole est traînante, un peu coupée, mais le malade prononce tous les mots, la langue est mobile, à moins que le bulbe soit pris, quant à sa substance grise, auquel cas on peut voir tous les symptômes de la paralysie glosso-laryngée, même atrophique; mais, dans la généralité des cas, lorsque le bulbe n'est pas lui-même atteint de sclérose, les caractères précédemment énumérés suffisent pour éclairer le diagnostic.

Indication succincte des faits de paralysie glosso-laryngée chronique non atrophique.

1845. Vosseur, Trousseau et Bérard. Trousseau, *Clinique de l'Hôtel-Dieu*, 2e édition; De Bonnefoy, thèse, p. 6. — Cette observation est certainement une paralysie glosso-laryngée, mais le cas n'est pas simple; d'abord, à la fin, il y a eu du délire craintif; l'intelligence est saine au contraire dans cette maladie. De plus, il semble bien y avoir eu à la fin des symptômes paralytiques qui obscurcirent (du côté des membres et des viscères) le diagnostic jusqu'à un certain point. Ce cas a été exhumé par Trousseau après la description de M. Duchenne de l'espèce morbide indiquée sous le nom de paralysie musculaire progressive de la langue, des lèvres et du voile du palais.

1860. *Électrisation localisée*, 2e édition, obs. CXL. Chomel, Duchenne, et *Mémoire à l'Institut*, Ire obs. 1860. — Dans ce fait, il est dit que la langue était plissée; de plus il y avait de la faiblesse générale; ne doit-on pas rapporter ces deux symptômes, l'un à l'immobilité de la langue revenue sur elle-même étant paralysée, le second à la mauvaise, ou tous les deux à un certain degré d'atrophie musculaire. Mort dans un accès de suffocation ?

Duchenne, *Électrisat. loc.*, obs. CXLI. — Dans ce fait, la langue était également plissée (longitudinalement), en apparence atrophiée, ne l'était-elle pas réellement? Mort dans un accès de suffocation par syncope.

Id. obs. CXLII. Duchenne et Chateau. — Symptomatologie complète de la maladie décrite par M. Duchenne. Même genre de mort.

Id. obs. CXLIV. — Dans cette observation, on remarque la prédominance des accès de suffocation. Mort par syncope.

Id. obs. CXLV. Duchenne et Reveillé-Parise. — Dans cette observation, il est dit que la langue était mobile presque en tous sens?

Id. obs. CXLVI. — Chez la malade, sujet de l'observation, il y avait une grande tendance à pleurer, une surexcitabilité morale excessive.

1863. Trousseau. *Union médicale*, 6 octobre, et *Clinique de l'Hôtel-Dieu*, Ire observation. — Femme de 48 ans, avec tous les symptômes de la paralysie glosso-laryngée. Mort au bout de seize mois par asphyxie. Muscles paralysés sains. Bulbe? Première autopsie de Trousseau.

Trousseau. *Clinique de l'Hôtel-Dieu*, IIe observation, et *Union médicale*, 1863. — Ouvrier typographe, 62 ans. Tous les symptômes, au début, de la paralysie glosso-laryngée simple. A la fin, contracture des membres du côté droit, paralysie de la vessie et du rectum, ce qui complique le fait. Mort par inanition.

Autopsie. Atrophie des racines de l'hypoglosse. Dureté plus grande du bulbe?

La troisième observation a été rejetée dans le domaine de l'atrophie musculaire progressive; elle est pour moi un type d'atrophie musculaire bulbaire.

Thèse de M. de Bonnefoy, obs. IV, 1866. — Cette malade n'a été observée qu'après six mois de sa maladie; elle présentait tous les symptômes de la paralysie glosso-laryngée; elle éprouvait déjà des affaiblissements subits et passagers dans les membres supérieurs. On ne sait ce qui a pu lui survenir.

Id., obs. V, 1866. — Dame de 53 ans, observée par MM. Duchenne et Rigal, présentant tous les symptômes de la paralysie glosso-laryngée.

Id., obs. VII, 1866. — Ce fait présente ceci de particulier, que les facultés morales étaient très-affectées. La malade était une dame de 52 ans. Pour la moindre raison elle pleurait ou riait. Genre de mort : alimentation insuffisante, asphyxie lente.

Fournier, leçon clinique, 1867, Hôtel-Dieu. — Homme de 55 ans, présentant une paralysie glosso-laryngée très-prononcée.

Fubini, *Gazetta medica di Torino*, 10 juillet 1865. — Observation complète de paralysie glosso-laryngée. Mort après dix-neuf mois, à la suite d'une bronchite aiguë.

Mayer, *De l'électricité dans ses applications à la médecine pratique.* — L'auteur dit qu'il a observé un cas de la maladie décrite par M. Duchenne (*Archives de médecine,* 1860) chez une dame. Il l'avait confondue d'abord avec une diplégie faciale.

M. Duchenne, qui a entre ses mains jusqu'à trente-huit observations de paralysie musculaire progressive des lèvres, de la langue et du voile du palais, ne les compte plus; en voici cependant qu'il m'a données dans une communication orale.

Duchenne, communication orale, 1870. — Dame de 42 ans, observée en 1868, avec tous les symptômes à une période très-avancée.

M. X..., 44 ans. Observation semblable à la précédente.

Voici l'observation avec autopsie de MM. Duchenne (de Boulogne) et Joffroy; je la donne *in extenso.*

Paralysie labio-glosso-laryngée, non atrophique.

Observation de MM. Duchenne et Joffroy.

Mme Ve Tornier, âgée de 65 ans, d'une forte constitution et d'une bonne santé habituelle, n'a jamais fait de maladies graves autres que celle dont elle est atteinte aujourd'hui. Il y a quelques années, après de violents chagrins et à la suite d'une vive altercation avec son associé qui avait abusé de sa confiance, elle perdit connaissance et fut frappée d'une légère hémiplégie gauche du membre supérieur, qui disparut quelques jours après. Six mois plus tard, sa famille s'aperçut qu'elle articulait difficilement certaines consonnes, ainsi *k*, *v*, *t*, *c*, et surtout celles qui se prononcent en appliquant l'extrémité antérieure de la langue ou la base de cet organe contre la voûte palatine; primitivement ces articulations ne se faisaient mal que par moments, mais peu à peu la prononciation devint constamment difficile, au point de rendre son langage peu intelligible.

La malade n'avait eu ni angine, ni palatite, ni aucune douleur du pharynx pendant la déglutition, sa santé générale était bonne, et pour cette raison, elle ne s'inquiétait pas de ses troubles de l'articulation et n'avait jusque là consulté aucun médecin, néanmoins la déglutition des aliments solides étant devenue un peu pénible et les boissons étant repoussées en partie par les fosses nasales, elle demande l'avis du médecin qui conseille des gargarismes astringents et quelques purgatifs. Les troubles fonctionnels ci-dessus décrits n'en allèrent pas moins en augmentant, la voix devint nasonnée, puis, lorsqu'elle était dans la position verticale assise ou debout, la salive s'échappait au dehors

et bientôt avec une telle abondance, que la malade devait la recevoir incessamment dans son mouchoir; le froncement des lèvres avait peine à se faire, l'articulation des labiales n'était pas nette, les forces générales restaient intactes, mais l'alimentation était devenue difficile; la malade, par exemple, ne pouvait plus prendre que des potages, des bouillies ou de la viande hachée, même elle commença à s'inquiéter et vint se présenter à la clinique civile de M. Duchenne (de Boulogne). Elle était alors dans l'état suivant :

La force générale était assez grande; aucune paralysie des membres; la physionomie offrait l'apparence d'une bonne santé. Elle tenait constamment son mouchoir à la main, dans lequel elle retenait une salive abondante, épaisse, qu'elle ne pouvait avaler et qui, conséquemment s'échappait de ses lèvres presque toujours un peu entr'ouvertes. L'articulation était très-difficile, et elle avait peine à se faire comprendre, il lui était à peu près impossible d'articuler les *t*, *b*, *c*, l'*s*, le *k*, le *v*. La phonation était faible, la déglutition des solides impossible déjà depuis plusieurs mois; la malade ne pouvait se nourrir qu'avec de la viande et du poisson hachés, des potages, des œufs; les liquides revenaient en partie par les fosses nasales. Les mouvements de diduction de la mâchoire inférieure et celui d'arrière en avant étaient abolis; ceux d'élévation et d'abaissement des os étaient conservés et se faisaient avec force; il en résultait que la malade ne pouvait broyer les aliments, même la mie de pain, ne pouvant que les diviser uniquement par un rapprochement de la mâchoire inférieure avec la supérieure. La langue était large, bien développée, n'était agitée par aucun tremblement fibrillaire, elle se contractait normalement par l'excitation électrique, ainsi que les lèvres et leurs muscles moteurs; cependant quelques mouvements de la langue étaient abolis ou se faisaient avec difficulté : ainsi elle ne pouvait élever la pointe de la langue pour l'appliquer contre la voûte palatine ou derrière les dents de la mâchoire supérieure; cependant elle pouvait, mais faiblement, la porter directement en de çà des arcades dentaires et la mouvoir latéralement; elle fronçait faiblement les lèvres et les appliquait avec peine l'une contre l'autre, il en résultait qu'elle articulait peu distinctement le *p*, l'*o* et l'*u*. A l'examen du pharynx, je constatai que le voile du palais ne présentait aucun signe de paralysie de ses muscles moteurs, qui se contractaient par action réflexe lorsque l'on touchait un point quelconque du voile du palais; cependant la voix était nasonnée et les liquides avalés revenaient souvent par les fosses nasales. La respiration présentait les troubles suivants : l'inspiration était normale, mais l'expiration était courte et faible; il en résultait que la phonation se faisait avec peine, que la malade ne pouvait souffler fortement, ni se moucher, ni cracher, ni expulser les mucosités qui s'accumulaient dans le larynx et les bronches; elle prononçait à peine quelques mots qu'elle était essoufflée et

fatiguée; elle éprouvait un sentiment de plénitude de la poitrine et en même temps un besoin d'air incessant; elle aspirait l'air avec force; ce qui lui donnait un peu de soulagement, mais l'inspiration était suivie immédiatement d'un peu d'étouffement, en un mot d'une sensation semblable à celle qui serait produite par une grande inspiration suivie d'une expiration incomplète (du quart ou de la moitié), c'est du moins ce qu'elle disait; elle cherchait alors, mais en vain, à se débarrasser de cet excédant d'air inspiré en contractant énergiquement les muscles expirateurs intrinsèques (les muscles de l'abdomen); cependant l'auscultation ne faisait entendre aucun bruit normal. La santé générale était assez bonne, à part une certaine faiblesse occasionnée par une alimentation insuffisante; pas de traces d'atrophie musculaire sur aucun point du corps; l'intelligence était intacte; cependant la malade n'avait plus la même fermeté de caractère; la moindre émotion, joie et peine, la faisait pleurer.

Tel était l'état de la malade, la première fois qu'elle vint à réclamer les soins de M. Duchenne (de Boulogne) en octobre 1868. Elle fut soumise à la faradisation localisée des muscles moteurs de la langue, du voile du palais et des lèvres, pratiquée trois fois par semaine, avec des intermittences éloignées; en même temps on institua un traitement interne par le nitrate d'argent, à la dose de 1 centigramme par jour. Après les deux ou trois premières semaines de ce traitement, elle commença à éprouver une amélioration notable; la déglutition se faisait mieux, ainsi que la phonation; elle s'exprimait plus distinctement, la langue était poussée plus en avant et plus latéralement, l'élévation de sa pointe pouvait lui faire atteindre la lèvre supérieure. Cette amélioration s'étant maintenue et ayant encore progressé pendant plusieurs semaines, le moral de la malade en éprouva une heureuse influence. Découragée qu'elle était, lorsqu'elle s'était présentée chez moi, elle se mit à espérer. Cet état fut conservé pendant deux mois, mais, hélas! elle perdit bientôt l'amélioration acquise et retomba dans son état primitif. On essaya alors les préparations d'huile phosphorée à la dose de 3 à 4 milligrammes par jour, prises en capsules, bien qu'elles fussent avalées avec beaucoup de peine, dans du pain trempé. La malade suivit pendant deux mois ce traitement sans résultat appréciable, mais elle ne voulut plus continuer, se plaignant de rapports alliassés, de perte d'appétit et de digestion laborieuse; alors on lui fit appliquer des petites ventouses sèches ecchymotiques sur la region de l'occiput, à la partie moyenne du dos, deux à trois fois par semaine, au nombre de cinq à six de chaque côté des apophyses épineuses, et la faradisation qui avait été suspendue depuis une quinzaine de jours fut reprise. des purgatifs légers furent en outre administrés, non-seulement dans le but de vaincre la constipation, mais afin d'obtenir une révu-

sion sur le tube digestif. Aucun de ces moyens ne fut suivi d'amélioration appréciable. Il est à noter, toutefois, que son état resta stationnaire pendant deux mois, après lesquels la malade éprouva un grand sentiment de faiblesse pendant la marche, bien qu'elle fît encore d'assez longues courses, et que la force réelle des mouvements partiels des membres inférieurs, lorsqu'elle était assise, fût encore assez grande. A dater de ce moment, la difficulté de la déglutition était telle qu'elle ne pouvait avaler même de la viande hachée menu; alors on la lui fit prendre crue, râpée, ce qui releva ses forces pour quelque temps. Malgré la faradisation de la langue et des joues, qui était pratiquée deux fois par semaine, la langue perdit complètement tous ses mouvements, ainsi que les lèvres. L'articulation devint tout à fait inintelligible; la malade ne faisait plus entendre qu'une sorte de grognement, l'expiration s'affaiblit davantage; et, bien que l'inspiration se fît avec force, et que l'air pénétrât largement dans la poitrine, elle étouffait de plus en plus. C'est vers cette époque que la jambe droite commença à traîner un peu, par le fait de l'affaiblissement de la flexion du pied sur la jambe de ce côté; la faradisation des muscles, dans ce cas, ne produisit qu'une légère amélioration. Enfin, au mois de juillet 1869, elle cessa de venir à la consultation de M. Duchenne, et, un mois après, elle succomba de la manière suivante : Jusqu'au dernier jour, elle s'était levée et marchait dans sa chambre comme d'habitude, mais de temps à autre, elle avait des palpitations avec sentiment de défaillance, ce qu'elle n'avait jamais éprouvé dans le cours de sa maladie; plusieurs fois même elle avait eu de courtes syncopes. La veille de sa mort, elle s'était levée et avait fait ses repas comme d'ordinaire; son intelligence était restée intacte, lorsque, vers le soir, avant de se mettre au lit, elle pâlit affreusement et tomba tout à coup dans une syncope qui se termina rapidement par la mort. Tel est, d'après son fils, le récit de ses derniers moments.

Autopsie (le 7 août 1869). — L'examen à l'œil nu du cerveau, de l'isthme de l'encéphale et de la moelle cervicale ne révèle aucune lésion superficielle ou profonde. Les vaisseaux de la base de l'encéphale sont très-peu athéromateux.

Le bulbe et la moelle cervicale ont été examinés sur des coupes minces après durcissement dans l'acide chromique.

Pour abréger la description, nous dirons de suite que dans le bulbe on note, à côté de l'intégrité de presque toutes les parties de cet organe, des altérations plus ou moins profondes portant sur les noyaux d'origine de certains nerfs, à savoir : 1° de l'hypoglosse ; 2° du facial ; 3° du spinal antérieur; 4° du pneumogastrique ; 5° et du noyau innominé de Clarke.

A. *Noyau de l'hypoglosse.* — Les principales altérations portent sur les cellules nerveuses et peuvent se résumer dans ces deux mots : atrophie et

disparition. Un certain nombre de cellules nerveuses a donc disparu; c'est ce qui résulte de la comparaison des coupes pathologiques que nous étudions avec des coupes normales (fig. 1 et 1'). Parmi les cellules qui ont persisté, on trouve tous les intermédiaires entre la cellule normale et celle qui n'est plus représentée que par un corps très-atrophié, ou même seulement par quelques granulations pigmentaires. Le tissu fondamental du noyau de l'hypoglosse est modifié dans son aspect et dans sa structure. C'est ainsi que les prolongements des cellules font défaut et qu'on ne voit plus entre les rares cellules qui restent qu'un tissu très-finement trabéculaire et translucide, traversé par des vaisseaux très-nombreux, volumineux, mais dont les parois ne sont pas notablement altérées. A peine les trouve-t-on un peu épaissies dans les plus gros vaisseaux.

Ces lésions ne sont pas uniformément répandues dans toute la largeur et dans toute la hauteur du noyau de l'hypoglosse.

Sur toutes les coupes on peut, en effet, remarquer que les altérations sont plus profondes dans toute la partie du noyau située en arrière et en dedans, tandis qu'elles sont moins accusées dans la portion située en avant et en dehors, où d'une part on retrouve toujours quelques cellules présentant tous les caractères de l'état normal, pendant que d'autre part on voit que la gangue du noyau revêt sensiblement son aspect ordinaire.

Pour ce qui est de l'intensité des lésions aux différentes hauteurs du noyau, on voit : 1° que les altérations des cellules existent déjà, mais peu accusées à la partie supérieure du noyau de l'hypoglosse, un peu au-dessous du pont de Varole ; 2° que les lésions sont à leur maximum d'intensité au niveau de la partie moyenne des olives, ainsi qu'au niveau du bec du calamus scriptorius ; 3° qu'enfin elles s'atténuent dans les coupes qui se rapprochent de l'extrémité inférieure du noyau de l'hypoglosse.

B. *Noyau du facial.* — Le noyau du facial présente des altérations plus générales encore que celui de l'hypoglosse. La nature des altérations est d'ailleurs la même que dans ce dernier noyau. Sur une coupe faite au-dessous du pont de Varole, les cellules du facial ont persisté; elles sont un peu ou point atrophiées, mais elles sont toutes pigmentées, présentant une grande ressemblance avec les cellules qui, comprises dans l'aire d'une plaque de sclérose, ont subi la dégénération jaune.

A la partie moyenne des olives, presque toutes les cellules sont considérablement atrophiées et réduites pour la plupart à un petit noyau entouré de quelques granulations pigmentaires, mais le plus grand nombre des cellules se trouvent ainsi représentées. Au-dessous les altérations restent les mêmes, et il est difficile de suivre ce noyau vers sa limite inférieure.

C. *Noyau innominé de Clarke.* — Ce petit noyau, à cellules très-petites,

nettement limité, et qui se trouve derrière celui de l'hypoglosse et près de celui du facial, était considérablement altéré dans la partie supérieure du bulbe, au point de n'être plus représenté sur les coupes faites un peu au-dessous du pont de Varole. En examinant des coupes de plus en plus inférieures, on voyait apparaître d'abord quelques cellules, puis davantage, et enfin ce petit noyau se trouvait assez nettement représenté dans toute sa partie inférieure.

D. *Noyau du spinal antérieur.* — Ici les lésions sont moins profondes.

La gangue du noyau a conservé l'aspect du tissu sain. Un grand nombre de cellules ne sont nullement altérées ; on note seulement une augmentation assez considérable dans le nombre des cellules pigmentées dont l'existence en petit nombre a été signalée à l'état normal. Au niveau du calamus scriptorius, le nombre des cellules qui sont ainsi pigmentées d'une manière anormale s'élève environ à vingt-cinq dans ce noyau. Ces cellules sont entièrement remplies par des granulations pigmentaires beaucoup plus foncées que celles que l'on rencontre dans les autres noyaux, et dont il a déjà été question. La pigmentation anormale des cellules du spinal antérieur existe dans toute la hauteur du noyau dans les mêmes proportions.

E. *Noyau du pneumogastrique.* — Les cellules du noyau du pneumogastrique présentent partout une pigmentation amormale qui s'étend à presque toutes les cellules. Cette pigmentation est tellement abondante daus quelques-uns de ces éléments que ceux-ci ressemblent à d'énormes corps granuleux. A l'extrémité supérieure du noyau du pneumogastrique, les altérations sont un peu moins avancées que dans tout le reste de sa hauteur, où alors on les trouve partout avec les mêmes caractères. Il existe un commencement d'atrophie de quelques cellules, mais en tout cas cette atrophie est loin d'être aussi marquée que dans les noyaux du facial, de l'hypoglosse que dans le noyau innominé.

Nous ajouterons à cette description que le noyau du glosso-pharyngien, examiné dans les coupes faites au-dessous du pont de Varole, les noyaux interne et externe de l'auditif, les noyaux du spinal postérieur, étaient dans un état d'intégrité complète. Il en était de même du noyau de la branche descendante motrice de la cinquième paire, dans laquelle on trouvait cependant, d'un côté (à droite) quelques cellules fortement pigmentées.

Le bulbe ne présente aucune autre lésion ; en particulier il n'existe pas de trace de dégénération secondaire.

Moelle cervicale et dorsale supérieure. — Des coupes faites dans cette région montrent l'intégrité de la substance blanche, sauf quelques corpuscules amyloïdes au niveau de la sortie des racines antérieures ; l'intégrité des cornes postérieures et la présence d'altérations assez profondes dans

les cornes antérieures consistant : 1° dans la disparition d'un nombre assez considérable de cellules ; 2° la pigmentation très-accusée des cellules qui persistent ; 3° l'atrophie d'un certain nombre d'entre elles ; 4° la vascularisation de toutes les portions de substance grise altérées.

Les circonstances dans lesquelles cette autopsie a été faite n'ont pas permis de la compléter. Nous regrettons surtout de n'avoir pu examiner ni la partie inférieure de la moelle, ni les nerfs, ni les muscles, ceux de la langue en particulier.

EXPLICATION DE LA PLANCHE III.

Sections transversales du bulbe à l'état normal et dans la paralysie glosso-laryngée. Autopsie de la veuve Tarnier.

Fig. I. — Noyau du nerf vague à l'état normal.

Fig. II. — Noyau du même nerf dans la paralysie glosso-laryngée au niveau de la partie moyenne du bulbe.

Fig. III. — Noyau de l'hypoglosse à l'état normal.

Fig. IV. — Noyau du même nerf dans la paralysie glosso-laryngée au niveau du calamus scriptorius.

Fig. V. — Noyau de la branche motrice de la cinquième paire à l'état normal.

Fig. VI: — Même noyau dans la paralysie glosso-laryngée. 100 d.

EXPLICATION DE LA PLANCHE IV.

Autopsie de la veuve Tarnier.

Fig. I. — Noyau de l'hypoglosse à l'état normal.

Fig. II. — Noyau de l'hypoglosse dans la paralysie glosso-laryngée au niveau du bec du calamus scriptorius.

Fig. III. — A. Spinal antérieur (noyau du). Etat normal.
B. Cellules inférieures de la septième paire. Etat normal.

Fig. IV. — A'. Spinal antérieur (noyau du) daus la paralysie glosso-laryngée.

Fig. IV. — B'. Cellules inférieures du facial dans la paralysie glosso-laryngée.

Fig. 1.

Fig. 2.

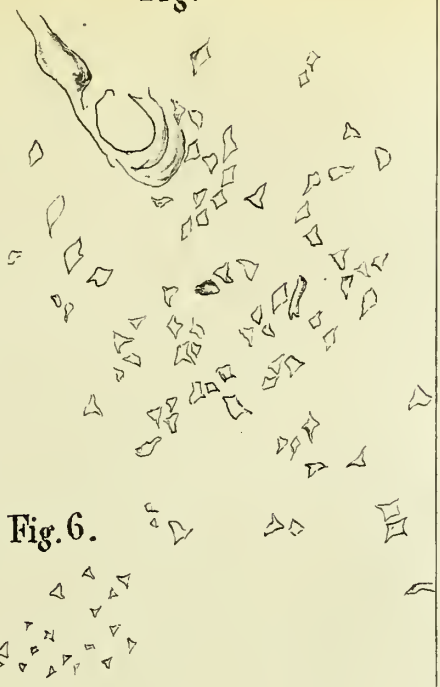

Fig. 5.

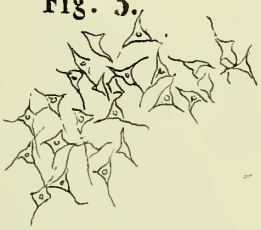

Fig. 6.

Fig. 3. (100 d.)

Fig. 4. (100 d.)



Duchenne (de B.) ad nat. del.

A. Thonier, lith.

Déchery 1870.

Fig. 1.

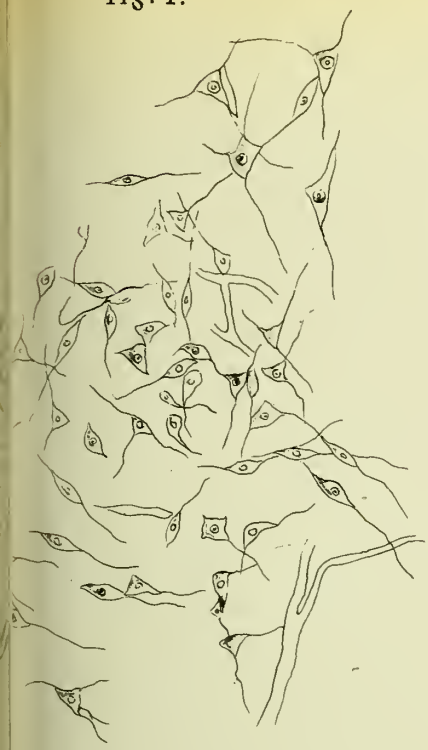

Fig. 2.



Fig. 3. (100 d.)



Fig. 4. (100 d.)



Duvine de B. ad nat. del.

A. Thonier, lith.

Déchery 1870.

Paralysie glosso-laryngée chronique avec exaspérations.

DAVAINE, 1852, *Mémoire à l'Institut.* Observation VII. — Cette observation, rangée par Trousseau dans le nombre des paralysies labio-glosso-laryngées, présente ceci de particulier, c'est qu'il y a eu des rémissions et des aggravations à diverses reprises.

HÉRARD, *Société médicale des hôpitaux*, 18 février 1868. — Cette observation montre un cas où la maladie, après avoir débuté presque d'une façon apoplectique, s'est amendée, puis s'est aggravée à diverses reprises sous l'influence d'émotions morales. D'ailleurs ce fait est complexe, et les membres supérieurs ont été pris d'engourdissements.

A. VOISIN, *Mouvement médical*, 1868. — Paralysie glosso-laryngée, également avec rémissions et des exaspérations survenant d'une façon presque foudroyante. A l'autopsie, foyer hémorrhagique dans la protubérance qui rend compte de l'exaspération des symptômes et donne explication de la mort, mais ne peut servir à interpréter la paralysie glosso-laryngée qui datait de plusieurs mois. Le foyer sanguin était d'ailleurs récent. Bulbe non examiné au microscope.

DUCHENNE, *Communication orale*, 1870. — Comtesse de 35 ans. Marche progressive, puis stationnaire pendant un an de la maladie, puis tout d'un coup aggravation et mort dans une syncope.

Paralysie glosso-laryngée atrophique aiguë ou rapide.

Dans cet ordre de faits, je range le fait de Samuel Wilks (obs. de Samuel Wilks, 1869. *Guy's hospital Reports,* 3 s., vol. XV.) qui présente une atrophie musculaire, généralisée, il est vrai, mais qui peut me servir à établir la possibilité de l'atrophie musculaire bulbaire aiguë comme affection isolée.

Inutile de retracer le tableau clinique de cette forme morbide, puisqu'il est le même que celui de la forme chronique, avec cette seule différence que les symptômes progressent plus vite et amènent plus tôt la mort, soit par syncope, soit par asphyxie ou par inanition. Je rapporte cette forme aiguë

à une atrophie aiguë des cellules, des noyaux, des nerfs moteurs bulbaires.

Paralysie glosso-laryngée aiguë ou rapide non atrophique.

Les faits de cette forme morbide sont assez nombreux ; je ne veux point en faire une nouvelle description symptomatologique, vu qu'elle est à peu de chose près la même que celle de la forme rapide atrophique, à part les symptômes d'atrophie. Je vais donner en entier une observation communiquée par M. Duchenne lui-même, qui est un tableau fidèle et complet de l'affection. M. Duchenne (de Boulogne) range ce fait parmi les cas ordinaires de paralysie labio-laryngée ou de paralysie progressive de la langue, du voile du palais et des lèvres. Je le place ici à cause de sa marche, qui le différencie entièrement des faits de paralysie glosso-laryngée à marche chronique.

Observation. — Communication de M. Duchenne ; je lui laisse la parole : « J'ai observé, en 1869, un chef d'institution des environs de Paris, d'une bonne santé habituelle, d'une constitution très-forte, qui s'est présenté à moi avec une paralysie complète de la langue et des lèvres, qui rendait la déglutition entièrement difficile. La maladie datait à peine de six mois ; elle avait débuté sans douleur, sans fièvre, par une simple difficulté d'articuler les linguales. Pendant plusieurs mois le malade et même le médecin n'y firent point attention, et ce ne fut que lorsque la déglutition devint difficile qu'on songea à instituer un traitement, qui ne put arrêter la marche progressive de la maladie : c'est alors que le malade me fut adressé; je constatai l'existence d'une paralysie labio-laryngée, arrivée à sa derniere période. Cependant le malade ne présentait aucune trace d'atrophie, ni à la langue, ni sur les membres : la force musculaire était considérable ; le malade marquait 50 kilogr. à mon dynamomètre ; la santé générale était excellente, mais depuis plusieurs mois il était continuellement essouflé; l'expiration se faisait mal. La phonation était très-faible, et de temps à autre se montraient des troubles cardiaques considérables, avec irrégularité et fréquence extrême du pouls, accom-

pagnés d'anxiété précordiale énorme et tantôt de cyanose, tantôt de pâleur de la face : alors le malade était menacé de syncope. En présence de ces derniers phénomènes, je prévins la famille que le malade courait un grand danger, et qu'il pouvait mourir tout à coup dans une syncope. Dix jours après, la prédiction se réalisait. Tout ceci n'a duré que six mois.

L'observation du Dr Costilhes, lue à la Société de médecine de Paris (1860), est encore un fait de paralysie glosso-laryngée à forme rapide.

Paralysie labio-laryngée aiguë à forme apopletique.

Cette forme de la maladie frappe subitement, pendant la veille ou pendant le sommeil. Si c'est pendant le jour qu'a lieu l'attaque (car c'est une véritable attaque), tout à coup, à l'occasion d'une émotion morale vive, d'une contrariété, le malade s'aperçoit qu'il parle moins bien, qu'il ne peut articuler certaines lettres ; il a de la dysphagie ; il ne peut souffler, siffler, la salive s'écoule hors de la bouche ; il a quelquefois de la difficulté à mouvoir la mâchoire ; le malade présente, en un mot, la symptomatologie complète de la paralysie glosso-laryngée. Si c'est la nuit que sont survenus les accidents, au réveil le malade est tout étonné de ne pouvoir prononcer certaines lettres, certains mots ; il a de la dysphagie, etc. Pendant le jour, notons que l'attaque n'est jamais accompagnée de perte de connaissance; c'est là un des meilleurs caractères de la paralysie labio-laryngée à forme apoplectique.

Assez souvent, on a vu des phénomènes paralytiques survenant brusquement, se montrer avant, quelquefois en même temps ou après les symptômes de paralysie glosso-laryngée.

Ce type morbide, je le rattache à l'atrophie aiguë des cellules, atrophie qui ne frappe probablement que peu d'entre elles et qui est susceptible de guérison.

Diagnostic. — C'est celui de la paralysie glosso-laryngée en général.

Marche. — Les symptômes vont quelquefois en diminuant avec un traitement régulier.

Pronostic. — Grave, mais non fatalement mortel.

Indication succincte de faits de paralysie glosso-laryngée à forme apoplectique.

Romberg, 1837, *Lehrbuch der nerven krankeitern des Menchen*, p.787. Davaine, *Mémoire*, Obs. VIII. Pierson, *Thèse*, 1867, Obs. I, p. 5. — Cette observation est celle d'une femme de 25 ans qui, à la suite d'une attaque apoplectique, a présenté tous les symptômes de la forme apoplectique de la paralysie glosso-laryngée. La malade est morte du choléra. A l'autopsie faite par Froriep : « Hémisphère droit du cerveau au point de réunion du lobe antérieur et du lobe moyen ; kyste hémorrhagique qui a détruit deux circonvolutions. Evidemment ce n'est pas là ce qui a déterminé les symptômes de la paralysie glosso-laryngée. Il eût fallu pouvoir examiner les centres gris du bulbe.

Jackson, 1864. — L'observation XI de Jackson (*London hospital reports*, 1864, vol. I, p. 368), est un cas remarquable de paralysie glosso-laryngée apoplectique à rechutes.

Hérard, *Gazette des hôpitaux*, 18 février 1868. — Ce fait est un type de la forme apoplectique. Perte de la parole pendant la nuit. Cette malade était guérie presque complétement à sa sortie de l'hôpital.

Chalmers, 1869, *Guy's hospital reports*, 3e série, vol. XV, 1869-70. — La première observation de Chalmers est encore un fait de paralysie glosso-laryngée à forme apoplectique, survenue chez un maçon de 31 ans. L'attaque est survenue pendant la nuit. Chez ce malade il y a eu des complications du côté des membres ; la maladie, d'ailleurs, a suivi une marche décroissante.

Chalmers, 1869, *Guy's hospital reports*, 3e série, vol. XV, 1869-70. — Le second fait que donne Chalmers, est à peu près analogue au précédent; chez ce second malade, femme de 51 ans, il y a eu deux attaques. Dans tous ces cas l'intelligence était saine : c'est la règle.

Chalmers, 1869. — Le troisième fait de paralysie labio-glosso-laryngée de Chalmers peut encore être rapporté à la forme apoplectique.

Paralysie glosso-laryngée traumatique.

Cette forme de la maladie, dont je trouve un exemple dans l'observation de M. Bordier (*Gazette des hôpitaux*, 1865), a pour caractère d'être subite, de suivre une marche décroissante lorsqu'elle ne tue pas tout d'un coup ; en cela, elle se rapproche beaucoup de la commotion du cerveau, et je la rapporte spécialement à une commotion du bulbe dans le cas cité.

Tout d'un coup, avec on sans perte de connaissance, après un coup, une chute sur la nuque, on peut voir se développer le syndrôme symptomatique de la paralysie labio-laryngée ; c'est donc une forme apoplectique de l'affection, mais cette fois traumatique; le pronostic est moins grave dans cette forme qui est curable ; la marche est décroissante quand elle ne tue pas subitement. Le diagnostic est celui de la paralysie labio-laryngée rapide ou à forme apoplectique sans atrophie.

Étiologie. — Toute sorte de traumatisme peut produire cette forme traumatique. Mon excellent ami, Labadie-Lagrave, en possède un autre cas qui sera publié, que nous avons observé dans le service de mon vénéré maître M. Jaccoud.

Paralysie glosso-laryngée symptomatique.

Outre l'atrophie, soit chronique, soit aiguë primitive des cellules des noyaux des nerfs bulbaires qui donne lieu à la paralysie labio-laryngée simple et à la vraie paralysie, il est une foule de lésions qui peuvent produire le même syndrôme, soit en déterminant l'atrophie passive des cellules, comme dans le cas de sclérose du bulbe, soit en détruisant ces cellules, comme dans le ramollissement aigu ou chronique du

bulbe, dans les encéphalites bulbaires, dans l'hémorrhagie, ainsi que dans l'oblitération de certaines branches des artérioles bulbaires et dans les dégénérescences secondaires du bulbe. Dans ces cas, on peut voir se développer une paralysie labio-laryngée à forme unilatérale ou bilatérale, et, même dans ces cas, on pourra quelquefois trouver de l'atrophie musculaire ; mais alors ce sera de l'atrophie musculaire symptomatique sans lésion secondaire de la substance grise bulbaire, comme cela se voit quelquefois pour les cornes antérieures de la moelle dans la sclérose des cordons latéraux, ou rubanée des cordons postérieurs.

Le cas de Gerhardt, cité par Mayer, est pour moi un cas symptomatique. « Gerhardt a trouvé, dit Mayer, dans la protubérance (sans doute le bulbe) un point ramolli de la grosseur d'un pois, d'une coloration brun-violet, où il a pu reconnaître à l'œil nu un pointillé et des arborisations bleues rougeâtres » J'en dirai autant du cas de Schultz, dont je fais aussi une paralysie glosso-laryngée symptomatique. Je ne puis d'ailleurs donner des détails sur ces deux faits que je n'ai pu me procurer que par des comptes-rendus de journaux. Je dirai seulement que, pour le fait qu'il cite, Schultz en fait une paralysie double de la face incomplète, et explique l'immobilité de la langue purement et simplement par la position plus profonde de l'os hyoïde à la suite de la paralysie du rameau du facial qui se rend au ventre postérieur du digastrique et au stylo-hyoïdien : c'est là une singulière façon d'expliquer physiologiquement les choses dans ce fait particulier.

D'après certains auteurs, l'hémorrhagie bulbaire pourrait, elle aussi, se traduire par les symptômes de la paralysie labio-glosso-laryngée. Je me figure difficilement une hémorrhagie du bulbe capable de produire les symptômes de la paralysie labio-laryngée; je crois qu'une hémorrhagie de ce genre doit tuer infailliblement le malade. Une hémorrhagie de la protubérance qui s'étendrait un peu au bulbe ou exercerait

sur lui une pression mécanique pourrait, à la rigueur, produire l'affection. Je crois que l'on a pris pour des hémorrhagies bulbaires ce qui n'était qu'une atrophie à forme apoplectique aiguë diffuse des cellules des noyaux bulbaires, qui sont ordinairement malades dans la paralysie labio-glosso-laryngée, ou une thrombose des artérioles bulbaires (1).

Méningite simple ou tuberculeuse. — Des exsudats méningitiques avec production tuberculeuse ou non pourraient, dans la méningite bulbaire, produire la paralysie labio-laryngée d'une façon mécanique, soit en comprimant les troncs des nerfs du centre, soit en les comprenant dans des fausses membranes avant leur sortie du crâne. Il est bien rare toutefois que les nerfs bulbaires malades dans la paralysie glosso-laryngée soient seuls compromis, c'est même une chose presque impossible.

Tumeurs (2). — Des productions quelconques, cancéreuses, tuberculeuses ou hydatiques, peuvent, en comprimant les troncs des nerfs bulbaires ou le plancher du quatrième ventricule où elles déterminent une irritation chronique, donner lieu à la paralysie glosso-laryngée.

Ce qui fera le cachet de cette forme symptomatique, c'est la différence dans la succession des symptômes, qui n'est point cette marche régulière et typique que j'ai indiquée à propos de la paralysie labio-laryngée simple ou atrophique.

Le premier nerf ou les premières origines des nerfs com-

(1) Leyden cite un cas à forme apoplectique où il a trouvé une hémorrhagie avec amollissement circonvoisin, hémorrhagie s'étendant au pont de Varole et à la moelle allongée. M. Vigla aurait observé deux cas de paralysie glosso-laryngée avec hémorrhagie de la protubérance et du bulbe. M. Proust (*Gazette des hôpitaux*, 1870) en cite un cas qu'il rapporte à une hémorrhagie bulbaire. Je le mentionne sans commentaires.

(2) L'observation de Choisy et Montault (*Bulletins de la Société anatomique*, 1833) est un bel exemple de paralysie glosso-laryngée atrophique unilatérale, symptomatique d'une tumeur hydatique. Voir Jobert, *Étude sur le système nerveux*, 1838, p. 270.

primés montrent les premiers leurs lésions fonctionnelles, et ce n'est qu'à une période assez avancée que l'on voit le tableau de la maladie complet ; mais, avant d'en arriver là, il n'a pas suivi la même marche ni la même succession dans les symptômes. J'ajouterai que, dans cette forme, tôt ou tard il vient s'ajouter des symptômes dans la sphère de certains nerfs bulbaires ou crâniens qui ne sont point lésés dans la paralysie labio-laryngée, tels que la racine sensitive du trijumeau, le glosso-pharyngien, l'auditif.

Marche. — C'est sur la marche indéterminée des symptômes qu'on devra se guider pour reconnaître cette forme et leur extension à d'autres nerfs que ceux pris ordinairement dans le processus morbide de la paralysie glosso-laryngée.

Pronostic. — Très-grave. La maladie est curable quand la tumeur est syphilitique.

Diagnostic. — Doit s'établir par les antécédents héréditaires ou acquis (syphilis) ; les symptômes généraux : céphalée, vertiges, etc.

Le *traitement* n'est efficace et curatif qu'en cas de syphilis.

Le traitement des paralysies glosso-laryngées diffère selon que telle ou telle forme de la maladie se présente. Le traitement de la forme atrophique est celui de l'atrophie musculaire en général. Quant à la forme chronique atrophique, jusqu'aujourd'hui on n'a guère pu employer contre elle que des moyens palliatifs. L'électricité, entre les mains de M. Duchenne (de Boulogne) a donné des améliorations notables, mais, il faut le dire, passagères. A l'intérieur, on a donné le nitrate d'argent sans beaucoup de succès. On a eu recours également aux dérivatifs locaux et généraux. Les cautères, les moxas, les frictions avec l'huile de cantharides, la teinture de noix vomique, de quinquina pourront être employés à la

nuque. A la dernière période de la maladie. il faut avoir recours à l'alimentation au moyen de la sonde œsophagienne, par des lavements, des bains gélatineux, etc.

Les formes symptomatiques de l'affection mériteront un traitement particulier, et c'est là que le diagnostic anatomique se montrera d'une grande utilité; en cas d'antécédents syphilitiques, on pourra avoir recours (au moins à titre de moyen d'exploration) au traitement hydrargyrique et iodé.

Le traitement de la forme apoplectique et celui de la forme traumatique devront être à peu près le même : dérivatifs à la nuque et sur le tube digestif au début, puis on pourra employer l'électricité. Ces deux formes de la maladie sont d'ailleurs les seules qui puissent laisser espérer de grandes chances de succès dans le traitement.

Deux observations d'oblitération de l'artère vertébrale du côté gauche,

Recueillies par M. Luneau, externe dans le service de M. Proust. à la Charité.

Présentées à la Société de Biologie le 16 juiltet 1870.

Ces deux observations, que je dois à l'obligeance de M. Proust et de M. Dumontpallier, montrent, surtout la première, que l'oblitération des petits troncs vasculaires, provenant de la vertébrale et allant au bulbe, peuvent causer, par l'anémie subite des parties centrales du bulbe ou par ramollissement consécutif des mêmes parties, tous les symptômes de la paralysie glosso-laryngée (forme symptomatique).

Je fais suivre les deux observations de M. Proust de deux observations de paralysie glosso-laryngée que m'a communiquées M. Charcot, et qui reconnaissaient très-probablement pour cause un embarras dans la circulation bulbaire ; ces cas de paralysie glosso-laryngée ne seraient pas si rares qu'on ne pense chez les vieillards.

Deux malades ont succombé dernièrement, et à quelques jours de distance, dans le service de M. Proust, à la Charité, à une affection que nous croyons très-rare, et les lésions que nous avons trouvées à l'autopsie, sont de nature à éclairer en quelques points la pathologie du bulbe rachidien.

La première de ces malades était une femme âgée de 68 ans, qui entra le 29 mai 1870, dans la salle Sainte-Madeleine.

Cette femme, qui exerçait la profession de femme de ménage, avait joui, jusqu'au commencement de cette année, d'une bonne santé habituelle ; elle n'avait jamais eu de rhumatisme, de palpitations, ni d'œdème des membres inférieurs.

Au mois de janvier de cette année, elle a été prise d'une attaque apoplectiforme qui lui a laissé une hémiplégie, dont elle a mis trois mois à se relever complétement.

Le 29 mai, jour de son entrée, à huit heures du matin, pendant qu'elle était occupée à faire un ménage, elle sentit tout à coup le côté gauche du corps subir un engourdissement tel, qu'elle s'affaissa sur elle-même.

La parole lui manqua complétement, et elle s'efforça, en vain, d'appeler du secours, car elle avait conservé toute sa connaissance. On l'apporta à l'hôpital, et le lendemain nous constatons l'état suivant :

La malade est couchée dans le décubitus dorsal avec l'apparence de la plus grande faiblesse.

Les traits sont déviés, et la commissure de la bouche légèrement tirée du côté droit. L'orbiculaire des paupières, du côté gauche, n'est point paralysé, les pupilles sont normales.

L'hémiplégie faciale est donc fort incomplète.

L'hémiplégie, du côté gauche du corps, est également plus apparente que réelle, car la main gauche peut serrer avec assez d'énergie. La sensibilité cutanée, loin d'être anéantie, est peut-être un peu augmentée au bras et à la jambe.

Mais les symptômes qui dominent tous les autres sont une aphonie et une disphagie complètes.

La malade parle à voix basse, mais répond parfaitement à toutes les questions qu'on lui pose, et son intelligence est si nette, qu'elle a conservé toute sa gaieté, et qu'elle répond en souriant.

La langue est déviée du côté gauche, ses mouvements sont embarrassés, l'expiration est impossible.

Le voile du palais est complétement insensible. Les muscles du pharynx sont également paralysés. Dans l'arrière-gorge des mucosités abondantes et épaisses se sont accumulées, et l'on est obligé de les retirer artificiellement. L'air qui passe à travers ces mucosités, pendant la respiration, produit des râles bruyants, et il survient de temps en temps des accès de suffocation provoqués par le passage de ces mucosités dans les voies aériennes.

La langue, les muscles du pharynx et du larynx sont donc manifestement paralysés.

Au cœur, on entend des bruits tumultueux, sans qu'on puisse distinguer de souffle. Les artères sont athéromateuses. Le pouls est à 72, large, irrégulier et mou.

La température du creux axillaire est de 36 : 6.

Dans toute l'étendue de la poitrine il existe des râles sibilants et ronflants, mais pas de râles humides.

Les trois jours suivants, les choses sont restées dans le même état; cependant il y a eu une légère amélioration dans tous les symptômes.

La malade qui, jusque-là, avait pris des aliments à l'aide de la sonde œsophagienne, a pu, le 2 juin, veille de sa mort, avaler seule quelques cuillerées de bouillon sans avoir à redouter d'accès de suffocation comme les jours précédents.

Le même jour, la voix est un peu revenue. La température et le pouls se sont relevés.

De plus, il est facile d'analyser ce même jour les troubles de la motilité du côté gauche ; les forces, en effet, sont bien revenues. Quand on commande à la malade de prendre de la main gauche un objet quelconque, placé sur sa table de nuit, elle lance le bras dans cette direction, heurte et renverse l'objet qu'elle veut prendre, le roule en tous sens avant de pouvoir le saisir, et le laisse tomber quand elle veut l'approcher de sa bouche.

Toute précision lui manque dans les mouvements, et quand on lui dit de porter le doigt au bout de son nez, elle vient, après des mouvements irréguliers, choréiformes, le placer brusquement sur l'œil ou sur la bouche.

La miction involontaire persiste depuis le commencement de la maladie ; il n'y a pas eu de selles.

Le 3 juin, le pouls s'élève tout à coup à 112, le hoquet survient et la malade succombe le lendemain matin.

A l'autopsie, la moelle a été enlevée avec les plus grandes précautions ; des coupes pratiquées à différentes hauteurs ont démontré qu'elle n'avait pas subi de lésion.

Les artères vertébrales ont été divisées un peu au-dessous de l'endroit où elle pénètre dans la dure-mère rachidienne. Le tronc basilaire et la vertébrale du côté droit ont un canal parfaitement libre, quelques plaques d'athérome existent sur leurs parois. Les sylviennes ne sont pas obturées.

Mais l'extrémité supérieure de l'artère vertébrale du côté gauche est oblitérée par un caillot sanguin dont le sommet conique est dirigé du côté de l'encéphale, et qui se continue en bas dans les sinuosités que décrit l'artère avant de pénétrer dans le canal rachidien.

La coloration du caillot, vu à travers les parois de l'artère, est noirâtre. L'extrémité du cône paraît un peu décolorée.

Le caillot remplit et distend l'artère où il semble enfoncé comme un coin. Il est distant d'environ 1 centimètre 1/2 du tronc basilaire.

L'artère cérébelleuse postérieure et inférieure est oblitérée dans toute son étendue ; les rameaux qui en partent pour pénétrer dans le bulbe sont également remplis.

M. Charcot, qui a bien voulu examiner cette pièce, a cherché si la substance médullaire n'était pas altérée au niveau de ces artères oblitérées qui sont les artères nourricières du bulbe. Des fragments pris au niveau du plancher du quatrième ventricule, non loin des noyaux d'origine de l'hypoglosse, du spinal et du facial, ont laissé voir au microscope des corps granuleux et des oblitérations semblables à celles qu'on trouve dans le ramollissement cérébral ischémique.

Le lobe gauche du cervelet présentait aussi des points ramollis.

Ce travail de ramollissement s'était évidemment accompli depuis que l'oblitération artérielle s'était faite, et il n'y a rien là qui nous étonne si nous nous rappelons que la malade n'est morte qu'au septième jour.

Persuadé que nous avions sous les yeux une embolie de l'artère vertébrale, nous en avons cherché l'origine dans les cavités gauches. Les valvules étaient athéromateuses, surtout la valvule mitrale, mais il n'y avait aucune trace d'érosion à leur surface.

L'aorte, au contraire, possédait de nombreuses plaques d'athérome ulcérées.

Enfin, pour avoir une probabilité de plus en faveur de l'embolie, nous avons recherché avec grand soin s'il n'y avait pas de traces d'infarctus dans les organes abdominaux qui en sont le plus habituellement le siége.

Le foie et la rate n'en portaient pas de traces, mais le rein gauche avait, sur son bord convexe, une cicatrice profonde, non douteuse, d'infarctus ancien.

Aussi, en raison de la brusquerie de l'attaque, en raison de la forme du caillot, en raison des lésions de l'aorte, et enfin de la présence d'infarctus ancien du rein gauche, nous pensons qu'il faut rapporter à une embolie, l'oblitération de l'artère vertébrale qui a été le point de départ des accidents que nous avons observés ici.

Ce premier point établi, nous ne saurions trop mettre en relief les altérations du bulbe que le microscope a démontrées à M. Charcot. Elles viennent confirmer, par un fait pathologique, les expériences modernes, qui ont été entreprises pour démontrer avec quelle rapidité la substance des centres nerveux se désorganise quand elle est privée de matériaux de nutrition que le sang lui fournit.

Le second fait que nous avons observé quelques jours après se rapproche beaucoup du premier.

Il s'agit, cette fois, d'un cocher de 63 ans, qui entra, le 6 juillet, dans la salle Saint-Jean-de-Dieu.

Quoique ce malade ait fait des abus considérables d'alcooliques, il n'accuse aucune maladie grave dans ses antécédents.

La veille de son entrée, après son repas du soir, il a été pris de malaise. Pendant la nuit, des vomissements survinrent, et il remarqua à ce moment qu'il lui était impossible d'avaler les liquides.

En même temps il essaya en vain de se lever et de se tenir debout ; cette difficulté de se tenir debout était survenue brusquement ; les jours précédents, encore, le malade avait pu faire 14 kilomètres sans se fatiguer.

A son entrée à l'hôpital, on constate une grande faiblesse musculaire et une sorte de résolution générale.

Malgré cela le malade conserve toute son intelligence et toute sa gaieté.

Il y a une impossibilité complète d'avaler, et cependant le voile du palais se contracte bien, et les liquides rejetés ne passent ni dans le larynx, ni dans les fosses nasales.

Les membres supérieurs ne semblent pas paralysés, et la pression de la main est assez énergique. Le tremblement des mains est très-marqué. Le malade peut cependant très-bien porter à la bouche la cuillier ou le verre qu'on lui commande de prendre sur sa table de nuit. Le tremblement des mains communique à ces objets un léger mouvement, mais il n'y a pas de phénomènes ataxiques.

Il existe un peu d'hyperesthésie aux membres inférieurs; mais, ce qu'il y a de remarquable de ce côté, c'est que, lorsqu'on fait lever le malade, on le voit tituber, chanceler comme un homme paralysé, avec une grande tendance à se laisser tomber du côté gauche; il a même fait des chutes de ce côté, et il porte au coude une plaie qui l'atteste.

Aucune tendance au recul ou à la progression en avant; aucun phénomène d'incoordination, et s'il restait couché, on ne s'apercevrait certainement pas des signes de faiblesse que nous venons d'indiquer aux membres inférieurs.

Nous ne constatons rien du côté des yeux, sinon une ophthalmie ancienne de l'œil gauche.

Les artères sont athéromateuses.

Dans la nuit qui suivit son entrée, il y eut un peu d'agitation; le malade se leva, on put le ramener assez facilement à son lit.

Le lendemain matin, il nous annonça qu'il se trouvait beaucoup mieux, et qu'il avait pu avaler quelques cuillerées de liquide.

On vint l'examiner à deux heures; il répondit avec sa parfaite connaissance, put s'asseoir sur son lit, et à peine venait-on de le quitter qu'il retomba à la renverse et mourut aussitôt.

Nous trouvons à l'autopsie les valvules du cou épaissies et recouvertes de plaques athéromateuses.

La paroi interne de l'aorte est couverte également de concrétions calcaires, et plusieurs plaques sont manifestement érodées et ulcérées.

Les artères de la base de l'encéphale sont également envahies par l'athérome. Le tronc basilaire ressemble à un tube rigide dont on déprime difficilement les parois.

L'artère vertébrale, du côté gauche, est absolument dans le même état que la basilaire, à 1 centimètre de son abouchement dans l'artère basilaire.

Elle est complétement obstruée par un caillot sanguin, décolorée, jaunâtre.

Ce caillot n'a guère plus de 1 centimètre de longueur, et la cérébelleuse postérieure et inférieure, qui, sur cette pièce naît au-dessous du point où elle naît habituellement, est parfaitement libre et n'est nullement obstruée.

Nous n'avons pas trouvé de traces d'infarctus dans les organes abdominaux.

En résumé, les symptômes qui nous ont frappé chez ce malade sont d'abord un début brusque, quoique moins caractérisé que chez notre première malade, puis cette paralysie de la partie supérieure de l'œsophage; ni les lèvres, ni la langue, ni le voile du palais, ni le pharynx, ni le larynx n'étaient ici en cause. Le malade pouvait opérer les premiers temps de la déglutition; il conservait un instant les liquides ingérés, puis il était forcé de les rejeter un instant après, par une sorte de régurgitation, absolument comme s'il avait eu un rétrécissement de la partie supérieure de l'œsophage.

Nous ne craignons pas de dire que si, dans notre premier cas, le groupe des symptômes que nous observions, pouvait faire supposer à peu près la lésion qui les provoquait, le début insidieux chez notre second malade, l'absence presque complète de signes sur lesquels on pût baser un diagnostic, rendait ce diagnostic extrêmement difficile.

C'est pourquoi il nous paraît bon que ces faits soient connus, car, en parcille occasion, le pronostic étant très-grave, il faut savoir se tenir prêt à toute éventualité.

Paralysie glosso-laryngée symptomatique (début aigu).

(Service de M. Charcot.)

Gerfaux (Félicité), âgée de 68 ans, est entrée à l'hospice de la Salpêtrière, le 10 mars 1870, pour une hémiplégie gauche datant de trois ans. Placée à la salle Saint-Charles, pendant qu'elle y est restée, elle pouvait marcher et se promener seule, quoique avec difficulté. La parole était bien conservée.

Un matin, 14 juin, les voisines se sont aperçues qu'elle ne répondait plus aux questions qu'on lui faisait; la malade n'a pas eu de perte de connaissance.

Arrivée à l'infirmerie, on cherche les signes d'une hémiplégie ancienne; sa joue droite est aplatie; la commissure labiale droite est tombante; la malade ne parvient à souffler qu'avec beaucoup de peine, et le mouvement ne s'effectue qu'à gauche. Sensibilité intacte des deux côtes de la face.

On ne trouve pas de faiblesse dans les membres du côté gauche; la ma-

lade serre avec une force égale des deux côtes; elle marche avec difficulté et se plaint de la hanche gauche. Elle comprend très-bien les questions qu'on lui adresse, mais elle ne peut faire aucune réponse articulée; elle répond par signes, par indications de tête, en comptant sur ses doigts; pas de déviation de la luette, pas de paralysie du voile du palais, qui se contracte très-bien à l'excitation d'une cuiller. La malade bave continuellement; elle peut tirer la langue hors de la bouche; pas de déviation, pas de tremblement fibrillaire; elle ne peut relever la pointe, appliquer la base contre le voile du palais; la déglutition est difficile; en buvant, les liquides passent avec difficulté et ressortent en partie par les fosses nasales. Pouls régulier, calme, 17 ou 18 au quart. La malade se plaint d'oppression; la respiration n'est cependant pas embarrassée. 7 respirations au quart; léger bruit trechéal pendant la respiration.

T. R. 37 2/5, le 16 juin 1870.

La malade est dans le même état. Hier, elle a pris son potage avec difficulté; elle avait de la peine à avaler, et les aliments sortaient par le nez.

Le 16 juin au soir. Bruit laryngo-trachéal assez intense; râles muqueux et sibilants dans la poitrine; la malade a été agitée, elle s'est levée et a fait une chute.

Le 17, matin, Amélioration dans la respiration. Le diaphragme se contracte très-bien; 6 ou 7 respirations au quart et très-égales. Rien à l'auscultation. 29 pulsations au quart.

Les deux membres paraissent d'égale longueur, peut-être un peu d'atrophie de l'éminence (thénar droite), et la malade les lève très-bien. La malade était maigre antérienrement.

La langue est tirée en avant, mais ne peut être levée en haut. Même difficulté pour avaler; toux en mangeant.

Absence totale de la phonation remplacée par une espèce de souffle très-bref. La malade se tient debout, marche seule, boite un peu de la jambe gauche; pas de tremblement fibrillaire.

Elle n'a pris hier qu'un peu de bouillon et de potage.

Ni sucre ni albumine dans les urines.

Le 17. T. R. 38 2/5.

Sillon médian de la face dévié à gauche; commissure gauche élevée, la droite abaissée; sillon naso-buccal gauche plus accentué que le droit.

Rien de bien précis quand la malade souffle ou siffle.

Le 19. 84 pulsations.

Le 20. Papille droite plus étroite que la gauche. Depuis deux jours, la malade bave moins, mange mieux; dans l'acte d'avaler, elle est encore reprise de toux: elle dort très-bien. Pouls, 17 au quart.

Le 22. Amélioration très-sensible.

Le 23. La parole revient; les mouvements latéraux de la langue s'effectuent; plus de bruit laryngé.

Le 24. La malade mange des choses solides; elle articule quelques mots.

Le 26. Elle se lève. Ni sucre ni albumine dans les urines.

Le 5 août. Les liquides causent encore de la toux dans la déglutition. Papille du côté droit plus petite que du côté gauche; commissure droite abaissée. La langue se meut dans toutes les directions; la malade parle encore difficilement et bave quelquefois.

Le 13 septembre 1870. La malade sort presque guérie, la bouche restant déviée en haut et à gauche comme auparavant.

Paralysie glosso-laryngée symptomatique à début subit.

Bouchard (J.), femme de 60 ans, est rentrée en janvier dans le service de M. Charcot (1870).

Cette malade, autant qu'on peut en juger par ses réponses, aurait eu de l'affaiblissement des membres inférieurs; elle serait entrée pour cela dans le service et y serait restée six mois. Cette faiblesse n'a jamais été assez forte pour empêcher la marche. Elle dit qu'elle ne marchait dans son dortoir qu'en se tenant au lit.

Le 30 juillet, elle a été prise tout à coup, vers midi, d'un embarras de la langue avec perte incomplète de la parole sans perte de connaissance. Je l'ai vue une demi-heure après; elle s'était levée, elle est remontée seule sur son lit; figure pâle. La malade répondait avec intelligence aux questions; mais la parole, quoique encore intelligible, était très-embarrassée; un écoulement abondant de salive avait lieu.

Dimanche, 31. M. Charcot la trouve bavant, et on disait qu'elle avalait difficilement et à petits coups. Elle ne peut rien prendre de solide; elle parlait difficilement, mais assez bien pour donner des renseignements.

Etat actuel. — 1er août. La mémoire est bien conservée. La malade se rappelle avoir été dans le service, nomme l'interne et raconte qu'on explorait la face de ses mains.

La face est pâle. La malade paraît un peu auxieuse; elle n'a pas de bourdonnements dans les oreilles; elle assure n'avoir jamais eu de vertiges. La commissure labiale est un peu tirée en haut et à droite; la lèvre supérieure paraît très-lâche et déplissée; la malade ne peut faire le mouvement de siffler, il est impossible de lui faire ouvrir la bouche; il semble que les dents sont serrées; elle ne peut tirer la langue; on lui met une bougie dsvant la

bouche, elle ne peut l'éteindre; il est certain que la maladie a progressé depuis hier, car hier matin elle a pu souffler la bougie. Elle éprouve la plus grande difficulté à parler, la parole est indistincte.

Ce matin, elle n'a pas de salive s'écoulant de la bouche.

Elle boit avec précaution, à petits coups; il s'écoule de la bouche un peu de liquide, rien par le nez; elle ne tousse pas en avalant.

Respiration, 7 au quart, régulière; elle s'accompagne d'un bruit nasal, la malade ayant toujours la bouche fermée.

Quand elle fait des efforts pour ouvrir la bouche, les lèvres restent fermées à gauche.

Affaiblissement des deux membres supérieurs; la main gauche paraît toutefois plus faible que la droite.

La malade, debout, peut marcher un peu, mais avec l'aide de deux personnes.

Elle ne gâte pas. Arc sénile assez prononcé. Pouls 104, régulier.

Les artères paraissent un peu rigides.

On ne constate rien au cou.

T. R. 37, 4/5es. — Lavements, purgatif hier; vésicatoires à la nuque.

2 août. Elle ouvre la bouche assez pour pouvoir sortir la langue, mais elle ne dépasse pas les arcades dentaires. Elle ne ronfle pas. Elle bave toujours un peu. Elle avale, mais très-lentement. Pupille droite toujours plus contractée que la gauche. Pouls 80. — Eau de Sedlitz.

Le 3. La malade va mieux; la pupille droite est toujours un peu resserrée. Elle avale un peu mieux.

Le 4. La malade a pris des aliments solides hier sans trop de difficulté.

P. 23, au quart régulier.

La pupille droite est toujours contractée. Ne peut encore proférer un cri.

Le 11. Amendement très-marqué dans toutes les directions pour les mouvements de la langue; elle a, hier, pu pousser un cri; elle se tient mieux sur ses jambes qu'à l'origine. Toujours la pupille droite plus contractée.

Sortie le 13 septembre 1870. Amélioration considérable, et même il ne reste plus trace du mal.

Je place ici une note qu'a bien voulu me donner M. Michaud, je l'insère dans son intégrité tout entière, tout en disant que j'adopte à peu près complétement son opinion.

Note sur l'état anatomique du bulbe rachidien dans la paralysie générale progressive (M. Michaud).

Les troubles de la parole et de la déglutition, que l'on observe chez les paralytiques généraux, offrent, au moins dans certains cas, une grande analogie avec quelques-uns des symptômes de la paralysie labio-glosso-laryngée. Cette analogie est parfois si frappante qu'on est conduit à se demander 'il n'y aurait pas une véritable paralysie labio-glosso-laryngée dans la paralysie générale, et si la première de ces maladies ne serait pas un des traits du tableau si étendu et si complet de la seconde.

La question, envisagée au point de vue purement clinique pourrait être résolue affirmativement; on trouve, en effet, dans la paralysie générale, sauf de légères différences, la plupart des signes dont l'ensemble constitue la forme clinique désignée sous le nom de paralysie glosso-laryngée : troubles de la parole, depuis le simple embarras, jusqu'à l'abolition complète, tremblement de la langue et des lèvres, gêne de la déglutition, etc... Mais, si l'on se place au point de vue anatomique, on sera conduit à une conclusion toute différente.

En effet, la paralysie labio-glosso-laryngée, au point de vue de l'anatomie pathologique, est une affection qui frappe primitivement les noyaux du bulbe, et secondairement les muscles qui reçoivent leur innervation de ces noyaux. La paralysie générale nous offre-t-elle quelque chose d'analogue ?

Nous avons examiné plusieurs fois des bulbes de paralytiques généraux, et sur des coupes multipliées nous avons toujours constaté l'intégrité à peu près complète des amas bulbaires de substance grise. Les noyaux de l'hypoglosse en particulier conservent toutes leurs cellules ; quelques-unes peut-être de ces cellules sont un peu moins grandes et ont des prolongements moins développés qu'à l'état normal ; mais, de là à l'atrophie de ces mêmes noyaux, telle qu'elle a été constatée par MM. Charcot et Joffroy dans la paralysie labio-glosso-laryngée, il y a loin.

D'un autre côté, si nous avons trouvé dans la langue des paralytiques généraux quelques fibres granuleuses ou atrophiées, nous avons constaté que la grande majorité était parfaitement normale ; il en est de même des muscles du larynx. Ces lésions peu prononcées s'expliquent suffisamment

par l'altération générale que subit la nutrition chez les aliénés paralytiques.

L'état anatomo-pathologique du bulbe, sauf, bien entendu, les complications, ne rend pas un compte suffisant des symptômes glosso-laryngés de la paralysie générale. On arrive donc, par exclusion, à chercher plus haut le point de départ de ces symptômes et à les rapporter à une altération du cerveau proprement dit : or, cette altération est réelle et constante, sans parler des cas où l'on trouve une périencéphalite diffuse, nous pouvons affirmer que dans les cas assez nombreux où l'examen à l'œil nu le plus minutieux ne fait pas constater la plus légère adhérence de la pie-mère à la substance grise, il existe néanmoins une lésion de cette substance grise. L'examen microscopique de coupes minces coloriées par le carmin, permet d'étudier cette lésion, que nous ne faisons que signaler ici, et qui consiste essentiellement dans l'atrophie et la disparition des grandes cellules multipolaires des circonvolutions.

Concluons donc ; l'anatomie pathologique, en nous montrant d'une part une intégrité à peu près complète du bulbe, d'autre part une altération de la substance grise du cerveau, nous amène naturellement à penser que les troubles de la parole et de la déglutition dans la paralysie générale ne sont pas d'origine bulbaire, mais bien d'origine cérébrale. Pour ce qui est de la parole, par exemple, elle est embarrassée et même quelquefois abolie, non parce que le bulbe malade ne se prête plus à la formation et à la combinaison des mouvements qui concourent au langage articulé, mais parce que les phénomènes cérébraux qui consistent dans la conception des idées et dans le choix des mots appropriés ne s'exécutent plus ou s'exécutent mal.

L'observation clinique très-attentive confirme d'ailleurs cette conclusion, en nous montrant que quelques-uns de ces symptômes se présentent dans une de ces maladies avec certaines particularités que l'on ne retrouve pas dans l'autre.

ESSAI DE CLASSIFICATION DES PARALYSIES GLOSSO-LARYNGÉES.

1° Paralysies atrophiques :

A. *Par atrophie chronique ou aiguë des cellules des noyaux bulbaires.*
- *a.* Paralysie glosso-laryngée atrophique (atrophie musculaire bulbaire), forme chronique, plus fréquente dans l'âge avancé.
- *b.* Forme chronique, à exaspérations.
- *c* Forme rapide, plus fréquente chez les adultes.
- *d.* Forme bilatérale la plus fréquente, unilatérale possible.

B. Forme symptomatique, reconnaissant pour cause une compression du bulbe, une cause mécanique ou bien une atrophie passive des cellules, comme dans la sclérose bulbaire, etc.

2° Paralysies non atrophiques :

A'. *Par atrophie chronique ou aiguë des cellules des noyaux bulbaires.*
- *a.* Forme chronique. Maladie décrite en 1860 par M. Duchenne.
- *b.* Forme chronique avec exaspérations.
- *c.* Forme apoplectique chez les enfants, chez l'adulte.
- *d.* Forme traumatique.
- *e.* Forme bilatérale, unilatérale.

B'. Formes symptomatiques, d'hémorrhagies, de ramollissement, d'encéphalite bulbaire, de thrombose, etc.

3° Paralysies glosso-laryngées,

Survenant dans le cours de certaines maladies (paralysie générale avec ou sans aliénation, myélite ascendante, paralysie ascendante, névrite périphérique de Duménil).

BIBLIOGRAPHIE.

1833. Choisy et Montault. Revue médicale française et étrangère, t. I, p. 392. (Extr. des Bulletins de la Société anatomique de Paris).

1838. Jobert. Étude sur le système nerveux, p. 270.

1842. Longet (?). Anatomie et physiologie du système nerveux.

1846. Romberg. Klinische Ergelnisse. Berlin, 1846-52, und Lehrbuch der Nerven Krankheiten (Berlin, 1852, 1, Bd. III, S. 84).

1852. Davaine. De la Paralysie générale et partielle des deux nerfs de la septième paire. Mémoire à l'Institut. (Gazette médicale de Paris, 1852.)

1853. Cruveilhier. Archives générales de médecine, 1853, p. 57, et Bulletins de la Société anatomique.

1859. Duménil (de Rouen). Gazette hebdomadaire, 24 juin.

1659. Schræder Van der Kolk. Bau und Functionen der Medulla spinalis und oblongata. Braunschweig, 1859, p. 144; obs. de Paralysie glosso-laryngée survenue dans le cours d'une paralysie générale.

1860. Le Dr Costilhes. Gazette hebdomad., 7 décembre 1860. Société de médecine de Paris; observation de paralysie progressive de la langue, du voile du palais et des lèvres.

1860. Duchenne (de Boulogne). Archives générales de médecine. Paralysie progressive de la langue, des lèvres et du voile du palais.

1861. Moutardier (de Nîmes). Gazette des hôpitaux, n° 11.

1861. Duménil. Réflexions sur la paralysie musculaire progressive, etc. Gazette hebdomadaire, 1861, n° 12.

1861. Copette. Archives générales de médecine, 5e série, 1861, p. 761, et Gazette des hôpitaux, 1861.

1862. Empis. Leçons cliniques de l'Hôtel-Dieu. Sur la Paralysie progressive de la langue, du voile du palais et des lèvres. (Gazette des hôpitaux.)

1862. Thomasi. Lo Sperimentale, 1862, t. X, p. 158. (Gazette hebdomadaire, p. 685.)

1862. Radcliffe et Clarke. Bristish and Foreign. medico-chirurgical Review, july, 1862, vol. XXX, p. 215.

1864. Gehrardt. Ienasch. Zeitung für die Medicin und Natur wissenschaft., Bd. I, Heft. 2, und Centralblalt., p. 476, 1864.

1864. A. Wachsmuth. Ueber progressive Bulbær-Paralyse. Dorpat, 1864. Compte-rendu in Centralblalt., 1864, p. 477.

1864. Schultz. Beiträge zü den Motilitätstörungen der Zunge. Wiener med. Wochenschrift, n° 38.

1864. H. Jackson. London hospital Reports, 1864, vol. I, p. 368, cas 11.
H. Jackson. London hospital Reports, vol. I, p. 361.

1865. Fubini. Gazetta di Torino, 10 juillet 1865, et Gazette hebdomad. du 8 septembre 1865.

1865. Duchenne (de Boulogne). De l'Électrisation localisée, 2e édition, 1865.

1866. De Bonnefoy. Thèse de Paris, 1866.

1866. Bordier. Gazette des hôpitaux, 1866.

1866. Duménil. Contributions pour servir à l'histoire des paralysies périphériques et spécialement de la névrite. Gazette hebdom., nos 4, 5, 6 (1866).

1866. J. Simon. Nouveau Dictionnaire de médecine et de chirurgie pratiques, t. IV (1866), art. Atrophie musculaire.

1867. Fournier. Leçons cliniques de l'Hôtel-Dieu sur la paralysie glosso-laryngée. (Union médicale.)

1867. Mignard. Thèse de Strasbourg. De la Paralysie dite labio-glosso-laryngée.

1867. Clarke et Jackson. Medical Times, 1867, vol. II, p. 446.

1867. Eyrard. Considérations sur l'atrophie musculaire. Thèse de Strasbourg, 1867.

1867. Duménil. Nouveaux Faits relatifs à la pathogénie de l'atrophie musculaire graisseuse progressive. Gazette hebd., nos 27, 29 et 30.

1867. Pierreson. De la Diplégie faciale. Thèse de Paris, 1867.

1867. Duménil. Atrophie musculaire graisseuse progressive (histoire critique). Rouen, 1867.

1867. Huber Im. Memmingen. Beitrag. zur Klinisch. Geschichte der Paralysis glosso-pharyngo-labialis (Rosenthal). Im Deutsch. Archiv., 1867, p. 520.

1868. A. Voisin et Cornillon. Mouvement médical (août 1868). Paralysie labio-glosso-laryngée.

1868. M. Mayer. Die Electricität in èhrer Amoendung auf practische medicin (Berlin, 1868, p. 255).

1868. Hérard. De la paralysie glosso-labio-laryngée (Société médicale des hôpitaux, 1868).

1868. Trousseau. Clinique de l'Hôtel-Dieu, 2e et 3e éditions.

1868. L. Clarke. Research. on the intimate structure of the brain., 2e série, p. 318 ; 1868.

1869. Charcot et Joffroy. Archives de physiologie (mai 1869).

1869. Ollivier. Des atrophies musculaires (thèse d'agrégation).

1869. Samuel Wilks and Chalmers. Guy's hospital reports, 3e série volume XV, 1869-70.

1869. J. Stein (in Bayreuth). Doppeltseitige Laehmung des nervus facialis und hypoglossus nebst allgemeiner progressiver muskelatrophie, in *Deutsches Archiv.*, 6e Baud., p. 593.

1869. Leyden. Ueber Bulbaer-Paralyse. In Allgemeine Zeitschrift fuer Psychiatrie, 26e Bd., 6 heft., p. 732; Berlin, 1869.

1870. Charcot. Archives de physiologie (mars-avril, p. 247 ; 1870).

1870. Proust. Paralysie labio-glosso-laryngée (Gazette des hôpitaux, mai 1870).

QUESTIONS

SUR

LES DIVERSES BRANCHES DES SCIENCES MÉDICALES.

Anatomie et histologie normales. — Appareil génito-urinaire.

Physiologie. — Des mouvements et des bruits du cœur.

Physique. — Usage thérapeutique des courants électriques.

Chimie. — Des caractères génériques des nitrates; préparations et propriétés des nitrates de potasse, de baryte, de bismuth, de mercure et d'argent.

Histoire naturelle. — Des fruits; leur structure, leur classification. Quels sont les fruits employés en médecine ?

Pathologie externe. — Diagnostic et classification des calculs urinaires.

Pathologie interne. — De la syphilis congénitale.

Pathologie générale. — Des phlegmasies.

Anatomie et histologie pathologiques. — De l'hydrocéphale.

Médecine opératoire. — Des divers procédés de trachéotomie.

Pharmacologie. — Des préparations pharmaceutiques qui ont pour base les amandes douces et amères et le laurier-cerise; étude comparée des eaux distillées de laurier-cerise, d'amandes amères, et l'acide cyanhydrique médicinal.

Thérapeutique. — Des médicaments sudorifiques.

Hygiène. — De l'établissement des voiries.

Médecine légale. — A quels signes distingue-t on le suicide de l'homicide?

Accouchements. — Des grossesses gémellaires.

Vu, bon à imprimer,

HARDY, Président.

Permis d'imprimer :

Le Vice-Recteur de l'Académie de Paris.

A. MOURIER.